Pet. 96

4 cased

52535

94

RÉSULTATS

DES

CAMPAGNES SCIENTIFIQUES

DU

PRINCE DE MONACO

Ce Fascicule a été publié et le dépôt fait au Gouvernement à Monaco
le 30 Septembre 1923

RÉSULTATS

DES

CAMPAGNES SCIENTIFIQUES

ACCOMPLIES SUR SON YACHT

PAR

ALBERT Ier

PRINCE SOUVERAIN DE MONACO

PUBLIÉS SOUS SA DIRECTION

AVEC LE CONCOURS DE

M. JULES RICHARD

Docteur ès-sciences, chargé des Travaux zoologiques à bord

FASCICULE LXV

Études d'anatomie comparée sur les Poissons provenant des Campagnes scientifiques de S. A. S. le Prince de Monaco

(Deuxième partie)

Par JOSEPH NUSBAUM-HILAROWICZ

AVEC DOUZE PLANCHES

IMPRIMERIE DE MONACO

1923

504.
QH15
C1
V. 65-66

ÉTUDES D'ANATOMIE COMPARÉE

SUR

LES POISSONS

PROVENANT DES

CAMPAGNES SCIENTIFIQUES DE S. A. S. LE PRINCE DE MONACO

PAR

JOSEPH NUSBAUM-HILAROWICZ

ÉTUDES D'ANATOMIE COMPARÉE

SUR

LES POISSONS

PROVENANT DES

CAMPAGNES SCIENTIFIQUES DE S. A. S. LE PRINCE DE MONACO

PAR

JOSEPH NUSBAUM-HILAROWICZ

DEUXIÈME PARTIE [1]

CHAPITRE PREMIER

Structure des reins chez *Gastrostomus Bairdi* (Gill et Ryder), *Argyropelecus hemigymnus* (Cocco), *Chauliodus Sloanei* (Bloch) et *Gonostoma bathyphilum* (Vaillant).

I. *Les reins du* Gastrostomus Bairdi *(Gill et Ryder).*

Les reins du *Gastrostomus Bairdi* représentent un organe impair non seulement par l'aspect extérieur, mais aussi par la structure interne.

On sait que les reins des téléostéens ont très souvent, dans certaines parties, une structure impaire, mais même ici nous trouvons toujours des régions qui

[1] La première partie forme, sous le même titre, le fascicule LVIII de la présente publication. Elle a paru en 1920 et est accompagnée de 12 planches en couleurs.

M. le Professeur Nusbaum-Hilarowicz est décédé en 1917. Le présent mémoire qui était complètement achevé m'est parvenu en 1921 par les soins du fils du regretté et éminent naturaliste, M. le Professeur T. Nusbaum-Hilarowicz.

conservent leur structure paire. Dans la plupart des cas on trouve même dans les parties impaires un sillon médian, qui divise le corps rénal en deux moitiés latérales ; enfin partout sur des coupes transversales on remarque des traces d'une structure paire.

Chez *Salmo irideus* par exemple (selon les recherches de B. Haller), les reins sont formés, comme dans la plupart des cas, de trois parties : une antérieure impaire, divisée par un sillon longitudinal en deux moitiés droite et gauche ; d'une partie médiane paire et enfin d'une partie postérieure, impaire, mais divisée aussi par un sillon médian en deux moitiés latérales. Chez *Esox lucius*, d'après le même auteur, les parties antérieure et médiane sont paires ; dans la partie postérieure les reins droit et gauche sont liés l'un à l'autre.

Chez *Gastrostomus* au contraire,les reins représentent un organe complètement impair dans toute sa longueur, ce qui est très rare, même exceptionnel.

Le rein du *Gastrostomus* (fig. 3, Pl. 1) est formé de trois parties, qui ne sont pas bien délimitées l'une de l'autre.

1° La partie antérieure est étroite, amincie en avant. Chez les jeunes individus cette partie se trouve entre les ovaires droit et gauche.

2° La partie moyenne a un diamètre maximum. Au niveau de son quart antérieur on voit un large conduit, qui se prolonge en arrière et vers la face ventrale du corps, où il s'ouvre au dehors en arrière de l'anus. Chez l'individu jeune, entre l'anus et l'orifice du conduit susnommé, on trouve un très petit orifice d'oviducte, qui bientôt disparaît complètement. Le conduit susnommé représente la vessie urinaire, car, comme nous le verrons plus bas, dans sa partie antérieure s'ouvrent les deux vrais conduits rénaux principaux (Nierengänge), qui courent dans le corps rénal du côté ventral.

3° La partie postérieure du rein est étroite et située au côté ventral d'un grand vaisseau, la veine caudale, qui va vers l'extrémité postérieure du corps.

Les vaisseaux veineux du rein sont les suivants. La veine médiane ventrale impaire pénètre dans le corps rénal déjà dans sa partie antérieure ; elle est située à la face ventrale et est visible sur les coupes transversales du rein jusqu'à la fin de la partie moyenne du corps rénal. La grande veine caudale pénètre dans la partie postérieure du rein ; à la face ventrale de cette veine se trouve l'extrémité la plus postérieure du rein. Cette veine se ramifie en avant en deux branches, dont la droite est généralement plus grande que la gauche. Cette ramification est visible sur la fig. 7, Pl. 1 et les deux branches se trouvent près de la face dorsale du corps rénal.

La veine impaire ventrale répond très probablement à une des veines cardinales, dont l'une (le plus souvent la gauche) est, chez les téléostéens, faiblement développée ou complètement réduite. Il est donc probable que la veine impaire du *Gastrostomus* répond à la veine cardinale droite. Cette veine donne une grande quantité de branches dorsales et latérales, sur les coupes transversales on voit

souvent la disposition radiale de ces branches. Les deux branches de la veine caudale se divisent aussi en un grand nombre de veines. Les dernières ramifications de ces veines communiquent avec les ramifications de la veine caudale par une grande quantité de lacunes sanguines, que l'on voit partout entre les trabécules du tissu lymphoïde.

La structure histologique du rein est partout la même.

Dans toutes les régions du corps rénal nous trouvons sur les coupes des canalicules rénaux, coupés dans diverses directions, d'un diamètre différent ; ces canalicules sont plongés dans un tissu lymphoïde, qui forme des trabécules irrégulières et entre ces dernières on voit partout des vaisseaux plus gros, des capillaires et des lacunes sanguines.

Il arrive souvent que les canalicules rénaux ne se trouvent pas dans l'intérieur du tissu lymphoïde des trabécules, mais dans l'intérieur des lacunes sanguines. Le canalicule pénètre dans la lacune, passe par celle-ci, puis va par une trabécule, pénètre de nouveau dans une lacune, en formant pendant ce chemin de nombreuses anses et finissant en cul-de-sac.

Comme nous l'avons déjà dit, le tissu lymphoïde forme des trabécules qui parcourent le corps rénal dans différentes directions et présentent partout, dans les trois parties du rein, la même structure. La surface externe de cet organe est enveloppée par une mince membrane de tissu conjonctif, très solide, renfermant une certaine quantité de fibrilles et un petit nombre de noyaux arrondis.

Dans les trabécules mêmes on voit cinq sortes de cellules : 1° des cellules de tissu conjonctif en petit nombre, fortement allongées ou faiblement ramifiées (fig. 12 *d*, Pl. 1) ; 2° des cellules éosinophiles (fig. 12 *a*, Pl. 1), arrondies ou un peu irrégulières, amibiformes, très riches en granules éosinophiles, avec un noyau rond, situé au centre ou près d'un pôle de la cellule. Assez fréquemment j'ai vu des cellules éosinophiles avec deux noyaux. Plusieurs fois j'ai aussi trouvé des mitoses dans ces cellules ; des cellules éosinophiles forment la principale partie des éléments cellulaires de ce tissu ; 3° des cellules cyanophiles (fig. 12 *b*, Pl. 1) avec un protoplasme principalement alvéolaire et des granules très fins ; ces cellules se colorent par l'hématoxyline et l'éosine en bleu, tandis que le protoplasme cellulaire éosinophile se colore en rouge, naturellement beaucoup plus faiblement que les granules mêmes. Ces cellules ont un très grand noyau rond, avec un réseau chromatique et un nucléole au centre. Dans plusieurs de ces cellules le noyau est si grand que le protoplasme forme seulement une mince couche à sa périphérie ; dans d'autres la quantité du protoplasme est plus grande. La forme de ces cellules est irrégulière, arrondie, allongée ou polyédrique.

Il est difficile de dire quel est le rôle de ces dernières cellules. Je pense que parmi les cellules du tissu lymphoïde se trouvent très probablement aussi les cellules « chromaffines », ce qui répondrait à un haut degré au développement de la glande thyroïde et d'accumulations cellulaires de Langerhans dans le pancréas

chez *Gastrostomus*, formations qui sont en corrélation avec les cellules « chromaffines » au point de vue de la théorie de la sécrétion interne. Nous savons par exemple que la glande thyroïde et le système « chromaffine » s'aident réciproquement et qu'au contraire entre les cellules de Langerhans du pancréas et les cellules « chromaffines » il y a un antagonisme de sorte que ces formations s'entravent réciproquement (voir Dr Michaud et Prof. Lüthje. *Lehre von der inneren Sekretion*. Jahreskurse f. ärztliche Fortbildung. 1911).

Mais où se trouvent les cellules « chromaffines » chez *Gastrostomus* ? L'organe pararénal (Nebenniere), où on les trouve généralement, manque ici ; nous pouvons donc admettre qu'elles sont dispersées dans le tissu rénal même. Malheureusement je n'avais pas un matériel frais, dont le tissu rénal pourrait être fixé dans les sels acides de chrome, qui démontrent sans aucun doute l'existence des cellules « chromaffines ». D'après Ciaccio (Arch. Ital. Anat. vol. 5, 1906) les granules spécifiques des cellules chromaffines dans les tissus fixés dans le liquide de Bouin et colorés par l'éosine, l'érythrosine ou par le bleu de toluidine (faible solution) se colorent d'une manière spéciale. Je possédais un matériel fixé par le liquide de Bouin et sur les préparations colorées par le bleu de toluidine, dans les cellules mentionnées plus haut (munies de grands noyaux), j'ai trouvé des granules colorés en violet. Les mêmes cellules colorées par l'érythrosine montrent des granules rouges. Je peux donc admettre que ces cellules sont vraiment « chromaffines » ; la grandeur de leur noyau et leur habitus semblent aussi prouver leur nature chromaffine.

4° Le quatrième groupe de cellules qu'on trouve dans le tissu des trabécules rénales renferme celles dont le protoplasme se colore par l'hématoxyline et l'éosine plutôt en bleu et dont les noyaux, ronds ou ovoïdes renfermant un réticule chromatique très fin (fig. 12 *c*, Pl. 1), sont d'une grandeur énorme. Le diamètre du noyau est aussi grand que celui d'une cellule éosinophile. Le nombre de ces cellules est petit ; elles sont ici et là accumulées dans le tissu trabéculaire.

5° Enfin nous distinguons les cellules qui par leur forme et leur grandeur répondent complètement aux cellules éosinophiles et dont le protoplasme se colore par l'hématoxyline et l'éosine plutôt en rouge ; le noyau est arrondi ou un peu allongé (fig. 12 *e*, Pl. 1). Elles diffèrent des cellules éosinophiles par l'absence complète des granules éosinophiles. Je suis sûr que ces cellules représentent des érythroblastes, car j'ai trouvé diverses formes de passage entre elles et les érythrocytes. J'ai trouvé les érythroblastes (et ausssi les cellules éosinophiles) non seulement dans le tissu des trabécules rénales, mais aussi en nombre assez grand, dans l'intérieur de lacunes sanguines. Ici il y avait souvent des érythroblastes non modifiés munis de noyaux arrondis ; des érythroblastes allongés, d'une forme ovale, avec un noyau ovoïde et un protoplasme plus ou moins alvéolaire ; enfin des cellules ayant le même aspect, mais dont le noyau se colorait plus intensivement et dont le protoplasme se colorait par l'éosine en rouge de cuivre comme les

corpuscules rouges sanguins typiques. Ainsi nous avons trouvé plusieurs phases transitoires entre les érythroblastes et les érythrocytes ; nous pouvons donc conclure que le rein du *Gastrostomus*, spécialement le tissu lymphoïde de celui-ci, joue un rôle important dans la production des érythrocytes.

Je dois encore ajouter que d'après mes observations il est probable que non seulement les érythroblastes typiques, mais aussi les cellules éosinophiles granuleuses participent à la formation des érythrocytes. J'ai trouvé dans les lacunes sanguines des cellules éosinophiles renfermant un grand nombre de granules éosinophiles et des cellules avec un nombre plus petit de ces derniers. Je pense donc que ces cellules peuvent se transformer en érythroblastes quand elles perdent complètement leurs granules. J'ai vu aussi certaines formes de passage entre les cellules éosinophiles contenant beaucoup de granules et les cellules qui avaient l'aspect d'érythrocytes allongés, ovoïdes, renfermant un petit nombre de granules. Il est donc probable que quoique généralement les érythrocytes soient un produit de transformation d'érythroblastes typiques, certaines cellules éosinophiles peuvent former des érythroblastes en perdant leurs granules et donner ainsi indirectement naissance aux érythrocytes.

Quant aux canalicules rénaux, les relations sont les suivantes : le grand canal commun, c'est-à-dire la vessie urinaire, commence dès la partie moyenne du rein et est très vaste ; dans sa partie antérieure il est réuni au corps rénal à l'aide d'un tissu conjonctif fibrillaire ; plus en arrière il devient libre. Voici la structure de ses parois. Il est tapissé par une couche d'épithélium cylindrique, dont les cellules sont très petites en comparaison avec celles des deux canaux (conduits rénaux) qui s'ouvrent dans la vessie ; les noyaux ovoïdes se trouvent au centre des cellules. En dehors de cet épithélium on voit la musculature, en général faiblement développée, où on distingue une couche externe de fibres musculaires lisses, circulaires, mince, non interrompue et une couche interne de fibres musculaires lisses longitudinales, interrompue ; les faisceaux de cette dernière sont éloignés l'un de l'autre et séparés par un tissu conjonctif fibrillaire (fig. 5, 9, Pl. 1). En dehors de la couche circulaire on voit parfois ici et là des faisceaux longitudinaux isolés. Sur les coupes transversales par la vessie, dans les régions où se trouvent les faisceaux longitudinaux internes, on remarque de petites éminences dans la surface interne de la paroi.

En dehors de la musculature se trouve une couche très épaisse de tissu conjonctif fibrillaire lâche.

Dans la partie la plus antérieure de la vessie urinaire, latéralement à droite et à gauche s'ouvrent les deux principaux conduits rénaux. D'abord chaque conduit s'étend dans une direction transversale, perpendiculaire à (fig. 11, Pl. 1) l'axe longitudinal de la vessie urinaire ; puis il prend une direction parallèle à la vessie, c'est-à-dire longitudinale. Au commencement chaque conduit se trouve dans un tissu conjonctif qui entoure la vessie, en dehors du corps rénal (fig. 9, *c. r. p.*,

Pl. 1) ; puis il s'enfonce dans le tissu du rein même, placé ici latéralement près de sa face ventrale. Chaque conduit finit à peu près aux deux tiers de la partie antérieure du rein.

Les deux conduits forment un grand nombre de courbures et d'anses ; c'est pourquoi on les voit presque partout, sur les coupes transversales par le rein, coupées plusieurs fois (fig. 9, Pl. 1). Sur la fig. 11 (Pl. 1) on voit l'orifice externe du conduit rénal principal, c'est-à-dire son embouchure dans la vessie. L'épithélium de la vessie diffère de celui du conduit ; là les cellules épithéliales sont beaucoup plus petites, presque deux fois, que dans le conduit, ce qu'on peut constater en comparant les fig. 2 et 5 (Pl. 1), faites sous le même grossissement. La seconde différence consiste en ce que les noyaux dans l'épithélium de la vessie sont plus allongés et situés presque au centre de la cellule, tandis que dans le conduit ils sont moins allongés et placés beaucoup plus haut. Enfin les cellules du conduit, à leurs faces libres, sont munies d'une bordure homogène et, dans la partie basale de la cellule, au-dessus du noyau, le protoplasme montre une structure fibrillaire (fig. 10, Pl. 1), qu'on ne trouve jamais dans l'épithélium de la vessie.

Dans chaque conduit rénal principal, droit et gauche, s'ouvrent plusieurs canalicules rénaux primaires, dont la position, comme le montre une série de coupes, n'est pas métamérique, mais irrégulière ; le métamérisme disparaît ici complètement. Ces canalicules sont formés d'un épithélium plus bas que celui du conduit principal. On voit des formes de passage entre l'épithélium cylindrique (fig. 4, Pl. 1) et cubique (fig. 8 *a*, Pl. 1), puis entre le cubique et celui qui est plus ou moins aplati (fig. 8 *c, d*, Pl. 1). Les noyaux ovoïdes dans l'épithélium cylindrique acquièrent une forme ronde et aplatie, mais partout ils sont situés près de la face interne de la cellule, ce qu'on ne voit pas dans l'épithélium fortemement aplati. La figure 10, Pl. 1, représente une région où un canalicule primaire sort d'un conduit principal ; la figure 8 *a*, *c, d*, Pl. 1, montre diverses formes d'un épithélium dans les canalicules primaires.

Les canalicules forment un grand nombre de courbures et se divisent dichotomiquement ; c'est pourquoi sur des coupes par le corps rénal on voit un très grand nombre de canalicules coupés dans toutes les directions. La fig. 4, Pl. 1, nous donne quelques images de cette division dichotomique des canalicules. Nous pouvons nous persuader d'une manière sûre qu'ils se divisent ainsi, en comparant les coupes d'une même série.

Dans les canalicules tapissés par un épithélium cubique ou cylindrique bas, j'ai trouvé çà et là des cellules solitaires très grandes, avec un grand noyau rond, un protoplasme clair et munies à leur surface libre d'une bordure (fig. 1, Pl. 1). Je ne peux pas dire quel est le rôle de ces énormes cellules.

L'épithélium des canalicules primaires est couvert en dehors par une couche très mince de tissu conjonctif ; partout on voit seulement une couche unique de cellules allongées, aplaties de ce tissu (fig. 8 *a*, fig. 1, Pl. 1).

En se ramifiant dichotomiquement, les canalicules changent non seulement leur structure, mais aussi leur diamètre. D'abord plus larges où ils sont tapissés par l'épithélium cubique ou aplati, ils deviennent ensuite plus étroits et les parties terminales, c'est-à-dire les plus internes des canalicules, sont tapissées par un épithélium haut, cylindrique (fig. 8 *b, c*, Pl. 1), dont les régions cellulaires basales ont déjà une structure fibrillaire distincte, tandis que les parties apicales, où se trouvent les noyaux, montrent une structure alvéolaire. Ici les cellules sont plus larges à leurs bases et plus étroites à leurs parties apicales, où la face libre est munie d'une bordure (fig. 8 *e*, Pl. 1), La cavité d'un tel canalicule à paroi épaisse est très petite ; on peut observer des passages entre les parties tapissées par un épithélium plus bas et les parties munies d'un épithélium très haut (fig. 8 *b*, *e*, Pl. 1). Les parties finales des canalicules avec un épithélium haut et cylindrique deviennent de plus en plus étroites et leur cavité disparaît complètement ; le canalicule se termine en cul-de-sac.

Il est très intéressant que jamais je n'ai trouvé des glomérules de Malpighi dans le rein du *Gastrostomus*, tandis que je les ai trouvés chez d'autres poissons de grande profondeur et certains auteurs les décrivent chez plusieurs poissons téléostéens (Haller). Les glomérules de Malpighi manquent complètement chez le *Gastrostomus* et je pense que le fort développement du tissu lymphoïde (pseudo-lymphoïde) en est la cause. Les canalicules rénaux, notamment leurs branches tapissées par un épithélium aplati, sont très souvent plongés, comme je l'ai déjà dit, dans des lacunes sanguines ; en passant par celles-ci, ces branches sont tout autour lavées par le sang, ce que nous voyons par exemple sur la fig. 7 *c*, ou sur la fig. 12, Pl. 1 ; cela facilite la pénétration des produits excrétoires du sang dans le canalicule.

Je dois encore décrire une particularité de la structure du rein chez *Gastrostomus*. Notamment dans le tissu lymphoïde des trabécules j'ai trouvé 3-4 formations dont le rôle morphologique et physiologique est pour moi complètement inconnu. Il est possible qu'elles représentent des restes modifiés de néphrostomes embryonnaires dont elles sont probablement les produits de division, mais je ne possède aucune preuve au profit de cette hypothèse.

Ces formations, au nombre de 4 dans le rein d'un exemplaire et au nombre de 3 dans le rein d'un autre, se trouvent dans différents endroits du corps rénal, dans ses parties latérales plus près de la face ventrale ou dans la partie centrale plus près de la face dorsale, entre deux grands troncs de la veine caudale (fig. 6, Pl. 1).

Voici la structure de ces formations : généralement il y a 5 (dans un cas 6) courts tubes épithéliaux, qui à l'une de leurs extrémités — appellons la antérieure — finissent en cul-de-sac et qui sont tapissés d'une couche d'épithélium haut, cylindrique. Un de ces tubes se trouve au centre et les 4 ou 5 autres sont placés autour de ce tube central ; vers l'autre extrémité, que nous nommons postérieure,

ces tubes courts s'unissent et reçoivent une paroi externe commune ; la cavité commune est divisée par les cloisons longitudinales placées radialement (fig. 14, 15, Pl. I). Ces cloisons représentent des restes de parois internes de tubes, qui étaient dirigées vers le tube central. Enfin postérieurement se forme un tube basal unique, dans lequel les cloisons sont complètement réduites ainsi que la cavité interne, qui se remplit de cellules arrondies. Puis le tube unique, transformé en une tige solide (fig. 13, Pl. I) cellulaire basale se réduit de plus en plus et disparaît complètement dans le tissu lymphoïde. Les cellules épithéliales qui forment la paroi des tubes sont très caractéristiques. Tandis que dans l'épithélium des canalicules rénaux les noyaux sont toujours situés près du sommet de la cellule, ici ils sont placés à la base de la cellule (fig. 8, *f.* ; fig. 13-17, Pl. I), ils sont ronds ou très peu allongés, riches en chromatine et leur protoplasme renferme un très grand nombre de fins granules éosinophiles. Les cellules rondes, situées au centre de la solide tige postérieure (fig. 13, Pl. I) ont aussi un protoplasme riche en granules éosinophiles.

Les formations que je viens de décrire se colorent généralement d'une manière plus intense que les canalicules rénaux et c'est pourquoi on peut les bien distinguer sur les coupes, même sous un assez faible grossissement, sur des préparations colorées par l'hématoxyline et l'éosine ou par l'hématoxyline au fer de Heidenhain.

II. *Les reins d'*Argyropelecus hemigymnus *(Cocco).*

Les reins d'*Argyropelecus hemigymnus* sont pairs ; seulement dans leurs parties postérieures ils sont impairs. Dans chaque rein on distingue : 1° Une région antérieure, paire, en forme de lobes allongés dans une direction oblique ventro-dorsale (fig. 3, Pl. II) et fixés à l'aide de plusieurs ligaments de tissu conjonctif à l'occipital basal du crâne et au corps de la première vertèbre. 2° Une région médiane, allongée, paire, sur les coupes transversales, comme la région antérieure, triangulaire, plus épaisse dans ses parties proximales et plus mince dans ses parties latérales (fig. 12, Pl. II). Cette région rénale s'amincit encore plus loin et passe à une région impaire (**3**), postérieure, allongée, sur les coupes transversales aussi triangulaire, dont la base est dirigée vers le ventre du corps et le sommet vers le dos (fig. 4, Pl. II). Dans la partie antérieure de cette région on trouve encore deux conduits rénaux principaux, qui quittent en arrière le tissu rénal et s'unissent en un canal commun assez étroit, impair, qui correspond à la vessie urinaire. Ce canal se dirige latéralement près de l'ovaire, vers la face ventrale du corps où il s'ouvre au dehors en arrière de l'anus, tandis que la partie caudale du rein s'étend encore plus loin, où elle s'amincit à son bout postérieur (fig. 2, Pl. II).

La structure histologique du rein d'*Argyropelecus* diffère beaucoup de celle du *Gastrostomus*.

Sa région antérieure, qu'on peut nommer *lobe céphalique* est formée d'une

partie interne, c'est-à-dire médiane et d'une partie externe ou latérale. La partie médiane est formée de cellules de nature épithéliale très caractéristique (fig. 3 et 2, Pl. II). Notamment, chaque cellule est hexagonale ou pentagonale, assez grande (le plus grand diamètre a 30-45 μ, le diamètre du noyau a environ 7.5 μ) ; presque partout entre les cellules voisines on voit des fentes très étroites avec les capillaires sanguins très délicats, tapissés par un endothélium. Sur les préparations où ces capillaires sont remplis d'érythrocytes, on peut voir comment chacune des cellules est entourée de tous côtés par ces capillaires (fig. 2, Pl. II). Çà et là les cellules voisines se touchent mutuellement, mais je pense que dans l'état naturel les capillaires se trouvent partout entre les cellules. Ainsi les capillaires forment un réseau polygonal, mais çà et là les cellules mêmes forment des rangs longitudinaux et alors les capillaires forment aussi des anses longitudinales. Quant aux cellules épithéliales, elles contiennent un protoplasme granuleux et ces granulations sont bien visibles même sous un faible grossissement. Elles se colorent en rouge par l'éosine et en jaune-orange par l'orange. A leur centre se trouve un noyau rond avec la chromatine accumulée principalement à la périphérie, présentant aussi quelques granulations internes et un réseau très faiblement développé.

Dans la partie latérale du lobe céphalique on voit des cellules beaucoup plus petites (d'un diamètre de 5 à 12.5 μ), polygonales, arrondies ou ovoïdes avec un protoplasme dépourvu de granulations, qui se colore en plus foncé et montre ici une structure alvéolaire ou plus homogène. Les noyaux de ces cellules sont un peu plus grands que ceux des grandes cellules granuleuses et c'est pourquoi ces cellules diffèrent très distinctement des cellules granuleuses de la partie interne. Entre ces cellules on ne voit pas de capillaires mais un petit nombre de cellules allongées, fusiformes, de tissu conjonctif. Entre les cellules périphériques et médianes on trouve des formes en partie de passage ; ce sont des cellules plus petites que les cellules granuleuses typiques, mais d'une même structure (fig. 1 et 3, Pl. II).

Dans la partie latérale de la région antérieure du rein, entre les cellules nommées ci-dessus, on remarque un petit nombre de canalicules rénaux, au voisinage d'un grand vaisseau veineux ; ils s'enfoncent dans la lumière de ce dernier (fig. 3, Pl. II) étant presque de tous côtés lavés par son sang. Ils s'enfoncent naturellement avec l'endothélium du vaisseau même.

L'extrémité la plus antérieure de la partie céphalique (antérieure) du rein est formée seulement de grandes cellules épithéliales granuleuses et de capillaires sanguins, comme nous le voyons sur la fig. 3, Pl. II à droite (coupe transversale un peu oblique).

Dans la région antérieure des reins il n'y a pas du tout de corpuscules de Malpighi.

La région médiane des reins est aussi, comme nous le savons, paire. Le rein a ici la forme d'un triangle ; les bases de ces triangles sont dirigées l'une vers

l'autre, c'est-à-dire dans la direction centrale, les sommets dans la direction périphérique. Comme dans la région céphalique du rein, on distingue ici de même deux parties : une médiane et une latérale (fig. 12, Pl. II).

La partie médiane est formée de cellules épithéliales polygonales, avec de nombreux capillaires sanguins entre celles-ci ; nous voyons donc ici la même structure que dans la partie interne de la région céphalique du rein. Les capillaires sont ici encore plus développés que là et forment un réseau polygonal très régulier, qui entoure toutes les cellules sans exception.

La partie latérale (fig. 12 à droite, Pl. II) est beaucoup plus petite. Nous voyons ici ces petites cellules qui correspondent aux mêmes cellules de la région céphalique. Elles se colorent par l'hématoxyline et l'éosine en bleu, tandis que les grandes cellules polygonales de la partie médiane se colorent en rouge. Sur les coupes on voit ici plusieurs canalicules rénaux, un grand vaisseau veineux au centre et plusieurs vaisseaux plus petits. Ici aussi nous trouvons en nombre restreint les glomérules de Malpighi au sommet du triangle. Sous un grossissement plus fort la fig. 13, Pl. II représente le sommet d'un triangle rénal avec un glomérule de Malpighi. Il semble que le nombre de ces glomérules ne dépasse pas 2 à 3 dans la région médiane de chaque rein.

La région postérieure du rein, comme nous l'avons déjà dit, est impaire et a la forme d'un triangle, dont la base est dirigée vers la face ventrale et le sommet vers la face dorsale du corps (fig. 4, Pl. II). Les grandes cellules polygonales manquent ici ; on y voit seulement des petites cellules cyanophiles, des canalicules rénaux et des glomérules de Malpighi. Ces derniers, aussi en nombre restreint, se trouvent au sommet du triangle rénal (dorsalement) et à sa base (latéralement). Il semble que leur nombre dans le rang dorsal (impair) et dans les rangs latéraux (pairs) est de même 2 à 3 dans chaque rang. Mais, ce qui est très curieux, plusieurs de ces glomérules se trouvent en état de réduction ; leurs cellules épithéliales forment des cordons solides caractéristiques, entre lesquels on voit une abondance de capillaires sanguins. Ces glomérules de Malpighi réduits se trouvent dans le rang dorsal comme dans les rangs pairs latéraux.

La fig. 11 nous donne l'image d'un tel glomérule de Malpighi réduit. La coupe transversale montre que ce corpuscule est formé de plusieurs rangs (cordons) de cellules cubiques ou polygonales, d'un diamètre de 7.5 jusqu'à 10 μ, avec un protoplasme finement alvéolaire et un noyau arrondi. Très souvent celui-ci est lobé ou au lieu d'un noyau unique on trouve 3-4 noyaux plus petits comme produits de sa fragmentation. La formation totale est entourée par une couche d'épithélium très aplati, qui représente peut-être la couche externe épithéliale de la capsule de Bowman, comme nous le voyons sur le glomérule de Malpighi normal (fig. 13, Pl. II). Sur la fig. 4 x, Pl. II nous voyons au sommet du rein une telle formation réduite et à côté un glomérule de Malpighi bien développé. J'ai observé souvent que les glomérules normaux et réduits apparaissent alternativement dans le même rang.

Quant aux canalicules rénaux dans le rein d'*Argyropelecus* les relations sont les suivantes : au niveau du tiers antérieur de la région postérieure impaire du rein commence un conduit qui se dirige à côté de l'ovaire vers la face ventrale du corps et s'ouvre au dehors, en arrière de l'anus. Ce conduit doit être regardé comme la vessie urinaire. Il est assez étroit, cylindrique, aux parois formées d'une couche d'épithélium cylindrique, dont le protoplasme est finement strié ; les noyaux sont cylindriques, placés au centre de la cellule avec le bord libre muni d'une bordure striée (fig. 18, 19, Pl. II).

En dehors de l'épithélium se trouve une mince couche de fibres musculaires lisses ; dans certains endroits il y a aussi une couche de fibres circulaires internes et de fibres longitudinales externes, qui forment des faisceaux isolés ; dans d'autres lieux on voit seulement des fibres longitudinales sans aucune trace de fibres circulaires.

Au commencement de la vessie urinaire s'ouvrent dans cet organe deux conduits rénaux principaux ; dans leurs parties les plus postérieures ils courent librement au-dessous du rein, mais plus en avant ils sont plongés dans le tissu même de ce dernier (fig. 17 *d. p*, Pl. II).

Les conduits principaux sont visibles dans la région postérieure du rein et dans la région médiane paire (fig. 4 *d. p* ; fig. 12 et 17 *d. p*, Pl. II). Dans la région céphalique on n'en distingue déjà rien. Dans le conduit principal s'ouvrent les canalicules rénaux primaires en nombre réduit, dont le métamérisme disparaît presque totalement.

Chaque canalicule forme beaucoup d'anses et se ramifie enfin dichotomiquement en deux canalicules secondaires qui donnent aussi beaucoup d'anses et se divisent à leur tour en deux canalicules de troisième ordre, très étroits. Ceux-ci se prolongent en capsules de Bowman entourant les glomérules de Malpighi ou finissent sous forme de corpuscules réduits ou enfin se terminent en cul-de-sac.

La structure des canalicules rénaux est différente dans diverses régions.

La paroi du conduit principal est formée d'une couche d'épithélium cylindrique (le diamètre long de la cellule a environ 17,5 μ) ; le noyau arrondi, pauvre en chromatine sous forme d'un faible réseau, se trouve près de la surface libre cellulaire, où le protoplasme présente une bordure striée. Dans le protoplasme on remarque des stries longitudinales et parallèles l'une à l'autre, formées par des rangées de granules (fig. 6, Pl. II).

Les canalicules primaires ont la même structure. Dans les canalicules secondaires en général il n'y a pas de limites entre les cellules (fig. 7 et 8, Pl. II) ou ces limites sont très faiblement marquées ; les noyaux sont ronds et aussi pauvres en chromatine ; le protoplasme, renfermant ordinairement des rangs de granules, quoique çà et là finement granuleux, ne renferme pas de stries granuleuses.

Les canalicules les plus étroits (qu'on peut nommer de troisième ordre) sont

formés de cellules cubiques (leur hauteur est d'environ 10 μ), munies à leurs surfaces libres de brosses très longues, ayant l'aspect de cils ; le protoplasme montre des stries longitudinales formées par des granules allongés, représentant des « mitochondries » typiques. Ici ces granules se colorent, comme dans d'autres canalicules, par l'éosine en rouge et par l'orange en jaune-orange ; les noyaux de ces cellules sont grands, ronds, avec un réseau de chromatine, ils sont situés près de la surface libre (fig. 5, 9, 10, Pl. II). Très souvent les limites entre ces cellules ne sont pas bien visibles.

Dans la capsule de Bowman la paroi externe est formée d'une couche d'épithélium très aplati ; la paroi interne enveloppe directement les capillaires du glomérule de Malpighi, dont les noyaux arrondis d'épithélium aplati sont beaucoup plus grands que dans la paroi externe. Cette différence entre les noyaux des deux parois est représentée sur la fig. 10, Pl. II (*e*, noyaux de la paroi externe ; *i*, noyaux de la paroi interne de la capsule).

Dans la région postérieure impaire du rein, en arrière du lieu où commence la vessie urinaire, les deux conduits rénaux principaux se prolongent près de la surface ventrale.Dorsalement s'ouvrent dans ceux-ci plusieurs canalicules primaires, qui sans se diviser forment un certain nombre d'anses, conservent partout la même structure (comme dans la région plus antérieure du rein) et finissent en cul-de-sac. Les canalicules étroits et les glomérules de Malpighi manquent ici.

Entre les canalicules rénaux on voit ici de petites cellules cyanophiles et un grand nombre de vaisseaux d'un diamètre différent et de capillaires (fig. 17, Pl. II).

III. *Les reins du* Chauliodus Sloanei *(Bloch).*

Chez *Chauliodus Sloanei* les reins sont organisés tout à fait autrement que chez les deux formes précédentes.

Ils sont ici très longs (fig. 1, Pl. III) et on peut y distinguer trois régions : antérieure, médiane et postérieure. La région antérieure ou céphalique, la plus courte, est amincie en avant et munie en arrière d'un renflement du côté interne (proximal). La région médiane est la plus longue. Ces deux régions sont paires, tandis que la postérieure semble impaire et s'ouvre en dehors.Leurs trois longueurs sont dans les rapports de 1 : 6 : 3.5.

Entre les parties paires se trouve le grand sympathique dans lequel j'ai compté 23 paires de ganglions, dont les 15-16 antérieurs sont plus rapprochés mutuellement que les postérieurs.

C'est seulement dans la région antérieure du rein qu'on trouve 3-4 grands glomérules de Malpighi et les canalicules rénaux très bien développés. Dans les régions médiane et postérieure il n'y a point de glomérules de Malpighi et les canalicules sont réduits à un haut degré.

Partout on trouve dans le rein un tissu cellulaire assez semblable à celui qui

a été signalé dans le rein chez *Gastrostomus* et une grande quantité de vaisseaux capillaires.

Je décris avant tout la région postérieure du rein, qui ayant l'aspect d'une formation impaire est en réalité formée de deux moitiés : droite et gauche, unies par un grand vaisseau impair veineux. Ce vaisseau se forme par l'union de deux veines antérieures, situées dorsalement et proximalement en liaison avec les reins droit et gauche.

La fig. 22, Pl. II présente une coupe transversale par la région postérieure du rein ; au centre nous voyons la grande veine ; à droite et à gauche de celle-ci les corps rénaux.

Sur la fig. 23, Pl. II nous voyons une coupe transversale par la région médiane du rein droit ; la grande veine est visible au côté dorsal (et proximal) du corps rénal. Je pense que ces deux grandes veines répondent aux veines cardinales droite et gauche chez d'autres poissons et qu'ici ces deux veines s'unissent et forment en arrière une veine impaire.

Dans les moitiés droite et gauche de la région postérieure du rein court un long canal principal, très vaste ; c'est le conduit principal, qui émet de tous côtés, c'est-à-dire dorsalement, ventralement et latéralement un grand nombre de canalicules très étroits, souvent divisés en deux, plus rarement en trois courtes branches finissant en cul-de-sac. On voit ces canalicules sur la fig. 22, Pl. II. Nous trouvons les mêmes relations dans la région médiane du rein (fig. 23, Pl. II). Ces canalicules ont la même structure histologique que le conduit principal. Partout nous voyons une couche d'épithélium, pour ainsi dire plus cubique que cylindrique, avec un protoplasme plus ou moins homogène, avec un grand noyau rond, pauvre en chromatine, au centre.

A l'extrémité postérieure du rein les deux conduits principaux droit et gauche, s'unissent et donnent un seul conduit de même structure (vessie urinaire), qui s'ouvre au dehors.

Dans toute la région postérieure et médiane du rein (ainsi que dans la partie antérieure) on trouve, comme nous l'avons déjà mentionné, un tissu caractéristique entre les capillaires ou les plus vastes lacunes veineuses. Ce tissu, qu'on peut nommer lymphoïde ou mieux encore pseudolymphoïde, est formé de deux sortes de cellules : 1° cellules lymphatiques, éosinophiles, arrondies, munies d'un noyau rond ou ovoïde placé près d'un pôle de la cellule et d'un protoplasme avec un grand nombre de granules éosinophiles, accumulés au centre près du noyau ; 2° cellules polygonales ou arrondies avec un grand noyau central et une petite quantité de protoplasme. Les noyaux de toutes ces cellules renferment à la périphérie la chromatine et au centre un réseau chromatique, mais en général ils sont pauvres en chromatine.

Dans certaines cellules du second ordre on trouve deux noyaux ou un seul extrêmement grand.

Toutes ces cellules sont placées assez librement entre les vaisseaux sanguins.

Il me semble qu'ici, dans le tissu décrit, il y a comme chez le *Gastrostomus Bairdi* des cellules qu'on pourrait prendre pour des érythroblastes, mais pas si distinctement développées que dans le rein du *Gastrostomus*.

Les deux sortes de cellules décrites plus haut sont représentées sur la fig. 24, Pl. II.

Dans la région la plus antérieure du rein nous trouvons le même tissu pseudo-lymphoïde, mais ici les capillaires et les canalicules rénaux ont un diamètre beaucoup plus grand que dans la région médiane et postérieure et forment plusieurs anses. Les conduits principaux manquent ici, mais il y a deux canalicules primaires dont chacun se divise ordinairement en deux canalicules secondaires formant aussi beaucoup d'anses.

Les canalicules secondaires finissent par des capsules de Bowman qui enveloppent les capillaires des gigantesques corpuscules (glomérules) de Malpighi au nombre de 3-4 dans chaque rein.

Les canalicules primaires sont formés d'une couche d'épithélium cylindrique avec une bordure et une brosse basse. Les noyaux ronds se trouvent au centre.

Les canalicules secondaires sont formés par une couche d'épithélium plus haut avec des noyaux ovoïdes et des cils en brosse beaucoup plus hauts que dans les canalicules primaires, ce que nous voyons sur les fig. 20 et 21, Pl. II.

Je ne peux pas dire avec certitude si le protoplasme montre ici la même structure (rangs granuleux), que chez l'*Argyropelecus*; en tous cas, s'il en est ainsi, cette structure n'est pas aussi distinctement exprimée que chez ce dernier poisson.

Les glomérules de Malpighi au nombre de 3-4 dans la région antérieure de chaque rein sont ici vraiment énormes en comparaison avec ces glomérules chez l'*Argyropelecus*.

Ces énormes glomérules ont ici 240 μ en diamètre, tandis que les glomérules de Malpighi chez l'*Argyropelecus hemigymnus* ont seulement 70 μ.

Dans le cas où il y a 3 glomérules, ils sont tous libres ; s'il y en a 4, deux d'entre eux sont unis de manière à former un septum commun, en avant et en arrière duquel se trouvent les glomérules.

Les grands glomérules diffèrent de ceux-ci chez l'*Argyropelecus* en ce qu'ils sont très abondamment lobés. Là où pénètrent les vaisseaux afférents et efférents, on voit un tronc riche en tissu conjonctif fibrillaire et sur celui-ci, latéralement, des branches ou lobes en forme de guirlandes (fig. 14, Pl. II), composés de nombreux capillaires et enveloppés d'épithélium de la paroi interne de la capsule de Bowman. Les grands noyaux arrondis avec une petite quantité de protoplasme de cet épithélium sont visibles sur les coupes, autour des parois endothéliales des capillaires.

Çà et là, en général en nombre très petit, on voit entre les capillaires des

éléments du tissu conjonctif fibrillaire. La fig. 16, Pl. II, représente une petite partie d'un grand glomérule. On voit ici les capillaires avec leurs noyaux endothéliaux, les grands noyaux arrondis d'épithélium de la capsule de Bowman et les noyaux entre les capillaires appartenant au tissu conjonctif.

Ici les glomérules sont si grands qu'on peut les comparer aux « glomus » énormes de l'embryon ou de certaines formes de téléostéens adultes avec un « rein céphalique » persistant (Kopfniere). Mais tandis qu'il y en a une paire dans le « rein céphalique » de *Fierasfer, Atherina, Mugil* et *Zoarces* (d'après Emery, 1880, 1881) ou comme dans le « rein céphalique » du *Lepadogaster* (d'après Guitel, 1906), il y en a ici 3 ou 4 paires, ce qui ne permet pas de les homologuer avec les grands glomérules du rein céphalique proprement dit, qui persiste chez les poissons adultes dans les cas mentionnés plus haut.

IV. *Les reins du* Gonostoma bathyphilum (*Vaill.*)

Les reins du *Gonostoma bathyphilum* sont formés de trois parties, très distinctement délimitées l'une de l'autre, car les parties antérieure et postérieure sont bien développées et renferment des canalicules rénaux secondaires et des glomérules de Malpighi, tandis que la partie médiane est très faiblement développée et ne contient ni canalicules ni glomérules.

La partie médiane est paire, les parties antérieure et postérieure sont impaires en apparence, mais en réalité elles se composent de deux moitiés symétriques, droite et gauche. Cette structure paire, moins marquée dans la partie postérieure, est très distincte dans la partie antérieure ; celle-ci est la plus longue, la postérieure est la plus courte et quadrangulaire.

Nous voyons ces parties, coupées transversalement, sur les fig. 4 et 5, Pl. III.

Je ne donne pas une description détaillée de la structure histologique, parce que mon matériel des viscères du *Gonostoma* fut conservé exclusivement dans l'alcool.

Dans la partie antérieure on voit un grand sillon ventral, où se trouve la grande veine (cardinale). Près de la surface ventrale, à droite et à gauche, courent deux conduits rénaux principaux, où s'ouvrent, dans des intervalles métamériques, les canalicules rénaux primaires. Chacun de ces derniers se divise dichotomiquement en deux canalicules secondaires aboutissant, je pense, aux glomérules de Malpighi, qui sont ici au nombre de 8, quelquefois de 7 paires, placées alternativement en deux rangées, une ventrale et une dorsale. Entre les canalicules primaires et secondaires, qui donnent beaucoup d'anses, on voit plusieurs capillaires et lacunes veineuses, entourés d'un tissu pseudolymphoïde formé d'une seule sorte de cellules arrondies avec un protoplasme hyalin et pâle, un noyau situé au centre ou plus souvent excentrique. Il n'y a pas dans ce tissu de cellules éosinophiles granuleuses. Ces dernières, généralement en petit nombre, se trouvent

seulement dans la partie la plus ventrale du corps rénal, autour des vaisseaux sanguins, qu'elles enveloppent, comme nous le voyons sur la fig. 6, Pl. III.

Dans chaque partie médiane du rein on trouve seulement un conduit rénal principal et une petite quantité de tissu pseudolymphoïde (fig. 5, Pl. III). Dans sa partie postérieure on voit deux conduits rénaux principaux, 4 paires, à ce qu'il me semble, de glomérules de Malpighi, placés alternativement en deux rangs : un latéro-ventral et un médio-ventral. Les glomérules du premier rang se trouvent en dehors du tissu pseudolymphoïde du rein, dans le tissu conjonctif fibrillaire, qu'il entoure (fig. 4, Pl. III).

Il me semble que dans chaque conduit rénal principal s'ouvrent (dans la partie postérieure du rein) deux canalicules primaires, dont chacun se divise dichotomiquement en deux canalicules secondaires, qui aboutissent aux glomérules de Malpighi.

A la face dorsale convexe de cette partie postérieure du rein se trouvent deux corps blanchâtres, très lâchement unis, à l'aide de tissu conjonctif fibrillaire, avec le corps rénal même et visibles à l'œil nu.

Les coupes montrent que chacun de ces deux corps est formé d'une paroi épithéliale extrêmement mince, qui donne un ou deux plis profonds vers l'intérieur du corps et renferme plusieurs rangs de cellules assez grandes, cubiques, avec un protoplasme granuleux et un petit noyau. Entre les rangs des cellules épithéliales il y a beaucoup de capillaires sanguins.

Après avoir comparé ces formations avec l'image du rein chez l'*Argyropelecus* (fig. 11, Pl. II), je suis sûr que nous avons ici à faire avec les produits de glomérules de Malpighi réduits, peut-être de deux glomérules unis ensemble dans chacune de ces formations.

En arrière de la partie postérieure du rein les deux conduits rénaux principaux s'ouvrent dans une vessie urinaire cylindrique, assez longue, aux minces parois.

V. *Les reins du* Gonostoma grande *(Günther)*

Chez cette espèce, dont un exemplaire bien conservé dans le liquide de Bouin était à ma disposition, les reins présentent presque les mêmes relations macroscopiques que chez l'espèce précédente, avec quelques différences que voici :

La région rénale antérieure, plus épaisse, formée de deux moitiés droite et gauche, délimitées l'une de l'autre par un sillon ventral, est plus courte que chez *G. bathyphilum*. La région moyenne, très mince, forme deux moitiés bien unies ensemble (chez *G. bathyphilum* elles sont bien séparées). La région postérieure a aussi un aspect impair, mais est formée de deux moitiés (droite et gauche) complètement unies ; seul un large sillon ventral montre la limite entre elles.

Cette région rénale est quadrangulaire, aplatie dorso-ventralement, comme chez *G. bathyphilum* ; dans sa partie postérieure commence la vessie urinaire, plus courte que chez *G. bathyphilum*.

Les deux conduits principaux sont placés dans la région antérieure des reins latéro-ventralement, dans la région moyenne ventralement, latéro-ventralement dans la postérieure, où ils s'ouvrent dans la vessie urinaire.

Dans toute la longueur des reins s'ouvrent dans les conduits principaux les canalicules primaires, qui forment les anses et se divisent dichotomiquement en deux canalicules secondaires, aussi avec anses. Je ne peux pas dire si les canalicules secondaires se divisent à leur tour, mais il semble qu'ils aboutissent aux glomérules de Malpighi, dont la position et le nombre sont les suivants : dans la région rénale antérieure on voit deux grandes formations latéro-ventrales antérieures et deux postérieures, qui très probablement représentent les glomérules de Malpighi réduits. Plus bas je décrirai la structure histologique de ces formations.

Dans la région moyenne des reins on trouve trois paires de glomérules de Malpighi normalement développés. Dans leur région postérieure il y a une paire de formations cellulaires très grandes, placées dorsalement, qui représentent sans doute les glomérules de Malpighi réduits et trois paires de glomérules normalement développés.

Ainsi le nombre de glomérules de Malpighi chez *Gonostoma grande* est un peu moindre que chez *G. bathyphilum*, mais en général il existe sans doute des différences individuelles dans le nombre des glomérules chez divers exemplaires, ce que je ne pouvais pas constater d'une manière sûre n'ayant à ma disposition qu'un exemplaire unique.

Les relations anatomiques des canalicules rénaux primaires et secondaires, ainsi que la structure histologique de leurs parois chez *G. grande* ne présentent rien d'extraordinaire. Il est digne de remarque que dans la région moyenne des reins les canalicules primaires et secondaires avec leurs anses se trouvent principalement dans la partie centrale directement autour du grand vaisseau central.

Le tissu pseudolymphoïde accumulé partout en grande quantité entre les canalicules rénaux, les troncs sanguins et les capillaires, diffère de ce tissu chez *G. bathyphilum* en ce qu'il renferme un nombre très grand de cellules éosinophiles, qui forment ici de grands îlots visibles même sous un faible grossissement (îlots rouges, sur fond violet dans les préparations colorées par l'hématoxyline avec l'éosine).

Ces cellules éosinophiles sont relativement assez grandes, elles renferment un noyau ovoïde près du pôle et une grande quantité de granules éosinophiles assez volumineux, comme nous le voyons sur la fig. 26, Pl. II.

Dans le tissu pseudolymphoïde, entre les îlots de cellules éosinophiles il y a encore d'autres cellules, notamment : 1° de grandes cellules ovoïdes avec un

noyau arrondi, parfois avec deux noyaux et un protoplasme homogène, vacuolisé çà et là ; 2° de petits lymphocytes avec un noyau rond au centre ; 3° des lymphocytes très petits, dont le noyau se colore d'une manière très intense par l'hématoxyline, et est entouré par une mince couche de protoplasme. Entre les cellules nommées on voit aussi des accumulations granuleuses pigmentaires jaunâtres et brunâtres.

Dans les vaisseaux sanguins j'ai trouvé des érythrocytes, des leucocytes assez nombreux et des cellules de passage entre les érythroblastes et les érythrocytes. On peut donc admettre qu'ici, comme par exemple chez le *Gastrostomus*, des érythrocytes se forment dans le tissu rénal.

Chez *Gonostoma grande* on trouve d'énormes glomérules de Malpighi réduits : deux paires latéralement dans la région antérieure des reins et une paire dorsalement dans leur région postérieure, où ils forment deux corpuscules ovoïdes lâchement réunis avec le rein. Le diamètre long de ces corpuscules allongés et un peu aplatis a environ 0.4^{mm} à 0.5^{mm}, le diamètre court a 0.2 à 0.3^{mm}.

Les coupes montrent (fig. 25, Pl. II) que le corpuscule renferme des capillaires sanguins avec des érythrocytes normaux et des leucocytes et que l'endothélium de ces capillaires est couvert par deux couches de hautes cellules d'un caractère épithélial, avec des noyaux ovoïdes au centre. Ces couches épithéliales se présentent sur les coupes comme des cordons cellulaires solides entre les capillaires, cordons un peu aplatis. Le protoplasme de ces cellules renferme des granulations éosinophiles extrêmement fines.

En se basant sur les faits cités on peut admettre que très probablement ces glomérules de Malpighi réduits ne sont pas des organes réduits physiologiquement, mais présentent des formations aux fonctions modifiées. La présence d'un tissu épithélial de nature glandulaire (protoplasme granuleux) et de capillaires sanguins entourés directement par ce tissu, l'absence de conduits glandulaires, tous ces faits permettent de juger que ces corpuscules représentent des organes à sécrétion interne, dont le rôle physiologique est inconnu.

Quant à la morphologie de ces corpuscules réduits on peut admettre avec un haut degré de probabilité que le tissu épithélial entourant les capillaires est un produit de la paroi épithéliale interne de la capsule de Bowman, qui entourait le jeune glomérule de Malpighi. Il est peut-être le produit des deux parois, interne et externe, de la capsule de Bowman, car la couche épithéliale qui enveloppe l'endothélium des capillaires sanguins est double (deux couches d'épithélium haut).

Extérieurement le corpuscule est entouré par une couche de cellules très aplaties ; si cette couche représente aussi un produit d'une couche externe de la capsule de Bowman ou si elle est un produit du tissu conjonctif, je ne peux le dire. La première opinion me semble être plus probable.

VI. *Quelques remarques générales.*

Nos recherches montrent que chez les quatre espèces de poissons de grande profondeur : *Gastrostomus Bairdi*, *Argyropelecus hemigymnus*, *Chauliodus Sloanei* et *Gonostoma bathyphilum* les reins ont une structure tout à fait différente.

Chez *Gastrostomus* le rein est impair et on ne peut pas distinguer ici des parties bien séparées, car la structure dans toute sa longueur est la même. Il contient un tissu pseudolymphoïde et des grandes lacunes veineuses, mais point de glomérules de Malpighi, ce qui est très intéressant et exceptionnel.

Chez l'*Argyropelecus* on distingue trois parties : antérieure, médiane et postérieure, dont la première et la seconde ont une structure semblable. Elles contiennent dans leurs régions internes (proximales) un tissu épithélial très caractéristique avec un fin réseau de capillaires sanguins entre ses cellules et dans leurs régions externes (distales) un tissu pseudolymphoïde et des canalicules rénaux ramifiés. Dans la partie médiane du rein il y a des glomérules de Malpighi. La partie postérieure contient un tissu pseudolymphoïde, des canalicules rénaux ramifiés et des glomérules de Malpighi.

Chez *Chauliodus* on distingue bien trois parties rénales : une antérieure, paire, contenant les canalicules rénaux ramifiés et 3 ou 4 gigantesques glomérules de Malpighi (3-4 paires) ; une médiane paire et une postérieure impaire. Ces deux dernières parties sont dépourvues de canalicules rénaux proprement dits ; elles contiennent seulement les conduits principaux avec de petits canalicules périphériques extrêmement courts ; les glomérules de Malpighi manquent ici. Partout on trouve dans le rein un tissu pseudolymphoïde.

Chez *Gonostoma* les trois parties rénales sont bien délimitées l'une de l'autre ; la moyenne est fortement réduite. Cette dernière est paire, tandis que dans les parties antérieure et postérieure les deux moitiés (droite et gauche) sont réunies ensemble. Les glomérules de Malpighi et les canalicules rénaux se trouvent seulement dans les parties antérieure et postérieure. On voit partout dans le rein un tissu pseudolymphoïde.

J'ai déjà dit plus haut que les petits canalicules courts et ramifiés qu'on voit sur toute la longueur du conduit principal chez *Chauliodus* ne répondent pas aux canalicules rénaux proprement dits. Je pense qu'ils correspondent aux convexités ramifiées du conduit rénal principal chez *Lepadogaster* (d'après Guitel).

Quant à ces convexités B. Haller dit avec raison : « Es besitzt (bei *Lepadogaster*) der grosse Nierengang bis zur Einmündung baumförmig verzweigte Ausbuchtungen, die, wie ich hinzufügen möchte, bei der grossen Tätigkeit des Ganges anderer Knochenfische aus dem Princip der Flächenvergrösserung sich erklären lassen. Diese Ausbuchtungen sind mit den Nierenkanälchen nicht zu verwechseln ».

Chez *Chauliodus* ces étroites convexités ont la forme de canalicules, mais leur structure et leurs relations topographiques montrent qu'ici aussi elles ne correspondent pas morphologiquement et physiologiquement aux canalicules proprement dits.

Des quatre formes d'organes rénaux décrites par moi, celle d'*Argyropelecus* correspond le plus au type très répandu chez les téléostéens, chez lesquels Hyrtl (1851) et après B. Haller (1908) distinguent le plus souvent trois parties : céphalique, ventrale et caudale (Hyrtl) ou : première, seconde et troisième (Haller).

Mais la structure histologique, tellement caractéristique et originale (spécialement chez *Argyropelecus, Gastrostomus* et *Chauliodus*) chez chacune des formes décrites par moi, est, sous plusieurs rapports, très différente de la structure décrite par les autres auteurs (spécialement par Haller) chez les téléostéens.

En examinant la littérature sur l'histologie des reins chez les poissons téléostéens, on trouve que les plus importants sont les travaux de Felix (1897) et de Haller (1908).

Felix dit sur le tissu « pseudolymphoïde » du rein chez *Salmo* (p. 443) : « Das ganze Exkretionsystem der Salmoniden liegt in einem eigenthümlichen Gewebe eingebettet, das in der Litteratur als lymphoides Gewebe bezeichnet wird... ; die ganze Niere sammt dem lymphoiden Gewebe wird von einer Kapsel eingeschlossen, durch welche erstere allseits scharf umgrenzt wird. Von dem Raum welchen die Kapsel umschliesst, wird nur der allergeringste Teil von dem eigentlichen Drüsengewebe eingenommen ; der Löwentheil fällt auf die Kardinalvenen mit ihren Adnexen und das sogenannte lymphoide Gewebe ».

« Ich möchte zunächst betonen, dass der Name « lymphoides Gewebe » ein vollkommen unpassender Name ist. Wir gebrauchen den Terminus « lymphoides Gewebe » gleichbedeutend mit adenoidem Gewebe und verstehen darunter ein Gewebe, das sich aus zwei Bestandteilen zusammensetzt, aus einem Reticulum von feinen Fäden... in dessen Maschen kleine Rundzellen mit rundem Kern und wenig Protoplasma eingelagert sind. In dem sogenannten lymphoiden Gewebe der Salmonidenniere fehlt zunächst das Reticulum. Weder auf feinen Schnitten noch auf ausgepinselten Präparaten war eine Spur eines solchen Netzwerkes zu sehen ».

Ainsi nous voyons que Felix n'a trouvé dans le tissu pseudolymphoïde aucune trace de cellules appartenant au « reticulum ». Tandis que j'ai trouvé, par exemple chez *Gastrostomus*, entre les cellules « lymphoïdes » des cellules très allongées, munies de fibres longues et fines, qui doivent être considérées comme appartenant au « reticulum », quoiqu'il ne soit pas ici développé d'une manière aussi typique que dans le vrai tissu lymphoïde. Mais les cellules « lymphoïdes » mêmes, si riches

en granules éosinophiles (chez *Gastrostomus*, mais pas chez *Gonostoma*), munies de petits noyaux et riches en protoplasme diffèrent beaucoup des cellules « lymphoïdes » typiques, munies partout de grands noyaux et pauvres en protoplasme. Seules les cellules désignées par *b* dans la fig. 12, Pl. 1 chez *Gastrostomus* ressemblent plus aux cellules lymphoïdes typiques. En se basant sur ces faits, je pense donc qu'il est plus raisonnable d'appeler le tissu décrit « pseudolymphoïde », d'accord avec W. Felix.

Quant à l'origine du tissu pseudolymphoïde je ne peux rien dire, parce que je n'avais pas des matériaux embryogéniques.

Felix a étudié l'origine de ce tissu chez les Salmonides et il affirme qu'il est un produit des parois veineuses chez l'embryon. Il a vu sur ces parois des épaississements qu'il nomme « Wucherungen der Venenwand ».

Il dit : « Diese Wucherungen beweisen auf das deutlichste die Zugehörigkeit der Zellen zur Venenwand, denn an derselben beteiligen sich in gleicher Weise angelagerte Zellen, wie Endothelzellen ; die gewucherten Endothelzellen sind durch nichts von den angelagerten Zellen zu unterscheiden ».

D'après Felix ces cellules forment « ein Balkenwerk » au caractère « épithélioïde » et se transforment ensuite en tissu pseudolymphoïde.

Très intéressante est l'observation de Felix, selon laquelle ces cellules « épithélioïdes » de l'embryon, qui chez le poisson adulte forment le tissu pseudolymphoïde du rein, montrent chez les embryons et les jeunes poissons (par exemple chez un *Salmo* 468 jours après la fécondation, c'est-à-dire un an après l'éclosion) divers passages entre les cellules typiques et les corpuscules rouges du sang.

Ainsi nous voyons que d'après cet auteur le tissu pseudolymphoïde joue un rôle dans la formation des érythrocytes.

L'idée que le tissu pseudolymphoïde du rein des poissons adultes constitue « eine Bildungstätte » pour les corpuscules rouges et blancs du sang a été déjà prononcée par Ziegler (1887), comme une hypothèse. Nous voyons que cette hypothèse de Ziegler s'accorde complètement avec les faits observés par moi chez le *Gastrostomus* adulte.

Quant au travail de Haller, il est intéressant de voir que cet auteur décrit chez plusieurs poissons téléostéens, par exemple chez *Salmo*, *Gasterosteus*, *Gobio*, *Leuciscus*, *Esox* « un tissu pseudolymphoïde » (pseudolymphatisches Gewebe) « dass sich in Stränge formt, welche untereinander durch andere Querstränge zu einem netzförmigen Balkenwerk verbunden werden. Zwischen diesen Strängen liegt ein sehr reiches weitkalibriges Venennetz und die Windungen der Nierenkanälchen ».

Les différences de structure trouvées par cet auteur dans les trois parties rénales des téléostéens ne répondent pas aux différences décrites par moi chez diverses formes.

D'après Haller, dans la plus grande partie du rein, chez *Gasterosteus*, *Gobio* et plusieurs autres poissons, s'ouvrent dans le conduit rénal principal (Nierengang), métamériquement, les canalicules qu'il nomme, comme moi, canalicules rénaux primaires (primäre Harncanälchen) ou « Sammelcanälchen », dont chacun se divise dichotomiquement en deux canalicules « secondaires » et puis en deux canalicules « tertiaires », qui sont les plus étroits et aboutissent au glomérule de Malpighi — relations qui répondent à celles que j'ai observées chez plusieurs formes.

CHAPITRE DEUXIÈME

Canal digestif de *Gastrostomus Bairdi* (Gill et Ryder), *Melamphaes mizolepis* (Günther), *Stomias boa* (Risso), *Cyema atrum* (Günther), *Gonostoma bathyphilum* (Vaillant), *Gonostoma elongatum* (Günther) et *Gonostoma grande* (Collett).

I. *Canal digestif de* Gastrostomus Bairdi *(Gill et Ryder).*

Le canal digestif de *Gastrostomus Bairdi* se compose des parties suivantes (fig. 15-18, Pl. III) : 1° la cavité buccale ; 2° l'œsophage ; 3° l'estomac ; 4° l'intestin pylorique ou duodénal ; 5° l'intestin moyen ; 6° l'intestin postérieur ou rectum.

En connexion physiologique ou seulement topographique avec le canal digestif se trouvent : 1° le pancréas ; 2° le foie ; 3° la rate ; 4° un organe que j'appelle rate accessoire ou « paralien ».

La cavité buccale. — Au point de vue anatomique et physiologique le nom de notre poisson *Gastrostomus* (gaster-stoma) est complètement faux, parce que sa gigantesque cavité buccale n'a rien à faire avec l'estomac et est tapissée par un épithélium ayant les caractères de celui de la peau.

La cavité buccale est limitée latéralement et ventralement par une grande membrane, qui s'étend entre les os maxillaire, hyomandibulaire, quadratum et mandibulaire de chaque côté et entre les branches mandibulaires droite et gauche, en formant un vaste sac qui sert de réservoir pour les détritus, nourriture principale du *Gastrostomus*.

Extérieurement, cette membrane est formée par la peau ; à l'intérieur elle est, comme je l'ai déjà dit, tapissée par un épithélium ayant le caractère d'un épithélium de la peau.

Entre les deux couches épithéliales, externe et interne, se trouve une couche de tissu conjonctif fibrillaire avec de nombreuses et courtes fibres musculaires, qui courent dans diverses directions et causent la grande contractilité de la membrane buccale. En se servant de la méthode de Weigert (résorcine-fuchsine) j'ai aussi trouvé un grand nombre de fibrilles élastiques très fines, qui courent dans diverses directions entre les fibres musculaires. Grâce à cette structure

la membrane buccale est contractile, élastique, ce qui est très important pour son rôle physiologique.

Je dois encore ajouter que dans le tissu conjonctif on distingue trois couches : une externe et une interne plus compactes, renfermant beaucoup de cellules pigmentaires noires, peu de fibres musculaires et une couche moyenne très lâche, munie d'un grand nombre de fibres musculaires et de capillaires.

L'épithélium interne, comme celui de la peau, se compose de plusieurs couches de cellules et est extrêmement riche en glandes unicellulaires, dont il y a deux sortes : 1° les cellules mucinogènes, ovoïdes, sacculiformes, avec un protoplasme alvéolaire et un noyau aplati situé latéralement ou à la base et 2° les cellules séreuses, qui ont une structure décrite par moi et mon élève W. Kulczycki dans les cellules séreuses de la peau chez *Tinca*.

La cellule (glande) séreuse, ovoïde, allongée, renferme un protoplasme homogène réfringent, (fig. 19, Pl. III), se colorant en rouge par l'éosine et en noir par l'hématoxyline ferrique de Heidenhain. Le noyau se trouve au centre, entouré par une substance centrale finement granuleuse, qui se prolonge sous forme de pseudopodes vers le protoplasme périphérique. Le plus souvent le noyau est situé au pôle de cette accumulation granuleuse.

En se basant sur mes observations chez *Tinca,* je pense que cette substance granuleuse centrale est une sécrétion séreuse qui, à mesure que la fonction sécrétoire augmente, coule en dehors à travers le protoplasme périphérique. Dans les cellules où la quantité de la substance centrale (sécrétoire) est plus grande, le noyau s'aplatit (fig. 19, Pl. III).

En arrière, la cavité buccale se rétrécit fortement et passe à *l'œsophage* très court, avec une muqueuse formant beaucoup de plis longitudinaux.

L'épithélium de l'œsophage est, comme dans la cavité buccale, formé par plusieurs couches de cellules, dont la plus basale est la plus haute, presque cylindrique. Il n'y a point de glandes unicellulaires séreuses, mais au contraire il y a beaucoup de glandes unicellulaires mucinogènes, sacculiformes et ovoïdes (fig. 20, Pl. III).

Le tissu conjonctif sous-épithélial est compact. Les fibres musculaires striées forment principalement une épaisse couche circulaire, mais il y a aussi des fibres isolées dans d'autres directions, qui ne forment pas une couche bien délimitée.

L'*estomac* est très vaste, sacciforme. On distingue ici une partie antérieure plus large, où les plis de la muqueuse sont très bas et presque invisibles à l'œil nu et une partie postérieure plus étroite avec des plis longitudinaux très hauts et ramifiés, bien visibles (fig. 18, Pl. III).

Les parois stomacales sont épaisses et ont presque partout la même structure histologique.

Sur toute la surface interne de l'estomac se trouvent les glandes stomacales.

L'épithélium stomacal, comme chez tous les poissons, se compose d'une

couche de cellules hautes, cylindriques, munies sur leur face libre d'un tampon caractéristique (Pfropf). Mais ici, chez *Gastrostomus*, j'ai observé un fait que je n'avais pas rencontré chez d'autres poissons, notamment ce tampon n'est pas homogène,mais montre des striations,ce qui ne me semble pas être un « artefactum » (les préparations étaient fixées dans le liquide de Bouin).

Les glandes stomacales sont partout développées uniformément en une couche continue et ne forment pas de groupes isolés, comme par exemple chez *Chauliodus* (voir le Fascicule LVIII) ou chez *Melamphaes,* ce que nous verrons plus loin.

On voit de courts conduits glandulaires, tapissés par un épithélium cylindrique ou cubique avec une bordure plasmatique striée. Le court conduit se continue en une partie sécrétoire de la glande, tubuleuse, unique ou ce qui est plus fréquent divisée dichotomiquement en deux ou trois tubes. Les cellules sécrétoires sont cubiques ou un peu aplaties, avec un protoplasme granuleux, une bordure homogène sur la face libre et un noyau ovoïde près de la base. Les granulations sont accumulées principalement dans la partie basale de la cellule ; dans la partie apicale le protoplasme montre des striations très fines (fig. 14, Pl. IV).

Entre les tubes glandulaires pénètre en abondance le tissu conjonctif fibrillaire, bien visible sur les préparations colorées par l'hématoxyline et le liquide de Van Gieson (fig. 6 et 7, Pl. IV).

En dehors de la couche glandulaire se trouve une épaisse couche de tissu conjonctif fibrillaire lâche, riche en cellules, fibrilles, capillaires et cellules pigmentaires noires, qu'on voit aussi en dehors de la couche musculaire et qui causent une forte coloration noire de la paroi entière (fig. 7, Pl. IV).

La musculature stomacale est développée très fortement. Dans la muqueuse même, juste au-dessous de la couche glandulaire, se trouve une couche musculaire qu'on peut nommer *muscularis mucosæ,* formée principalement par des fibres longitudinales isolées et lisses. Ici seulement une très petite quantité de fibres courent dans d'autres directions, par exemple circulairement ou radialement (fig. 11, Pl. IV).

La couche musculaire proprement dite *(muscularis)* se compose ordinairement d'une couche interne plus épaisse de fibres circulaires et d'une couche externe plus mince de fibres longitudinales ; les unes et les autres sont lisses (fig. 6, Pl. IV). Les fibrilles du tissu conjonctif qui sépare les fibres musculaires l'une de l'autre, forment des enveloppes très délicates autour de ces dernières ; se fixant en partie à celles-ci elles donnent des images imitant très souvent une striation transversale des fibres musculaires. Il faut encore ajouter que dans les fibres musculaires on voit bien des fibrilles isolées dans le sarcoplasme périphérique.

Cette disposition typique des couches musculaires se trouve dans toute la partie postérieure de l'estomac, où la muqueuse forme de hauts plis longitudinaux et en partie ramifiés. Dans la partie antérieure et principalement là où

commence l'intestin pylorique (duodénum), ces relations changent quelquefois. Par exemple la couche externe de fibres musculaires longitudinales est interrompue, formée de faisceaux de fibres longitudinales complètement isolées l'une de l'autre et faiblement développées, comme nous le voyons sur la fig. 7, Pl. IV. En d'autres points on voit une inversion des couches musculaires : la couche de faisceaux de fibres longitudinales est interne et la couche de fibres musculaires circulaires est externe (fig. 11, Pl. IV). La même inversion dans la disposition des deux couches est aussi visible sur la fig. 10, Pl. IV, où la couche musculaire (*m*) stomacale entoure aussi la partie initiale de l'intestin pylorique qui se trouve dans la paroi de l'estomac même.

En dehors de la couche musculaire on voit encore une couche externe de tissu conjonctif fibrillaire (*serosa*), très riche en grands troncs artériels de vaisseaux sanguins. Le grand tronc artériel (*arteria gastrica*), divisé en 3-4 branches, est visible sur les fig. 15 et 17, Pl. III ; l'une de ces branches coupée transversalement est visible sur la fig. 6, Pl. IV.

On doit encore ajouter que çà et là dans la partie la plus périphérique de la couche de tissu conjonctif fibrillaire en dehors de la *muscularis* se trouvent de grosses fibres musculaires striées, longitudinales et obliques, probablement d'origine œsophagienne, comme nous le voyons sur la fig. 1, Pl. V.

L'intestin. — La partie initiale de l'intestin ou l'intestin pylorique (duodénum) naît de l'estomac du côté droit, au point où la grande artère gastrique pénètre dans la paroi stomacale. Il s'étend en avant, forme un arc, au milieu duquel se trouve un rétrécissement (sphincter), puis se dirige en arrière où il passe en une partie plus large d'intestin placée parallèlement au long axe stomacal. Cette partie la plus large se rétrécit un peu en arrière, forme ici deux ou trois courtes anses et passe à la partie plus postérieure, l'intestin rectal.

Il est très intéressant de voir que la partie initiale de l'intestin pylorique s'étend dans la paroi stomacale même, entourée par une couche musculaire commune pour la cavité stomacale et la cavité de l'intestin pylorique.

Sur les coupes transversales par l'estomac, dans la région où se trouve cette partie initiale du duodénum, on voit la grande cavité stomacale tapissée par une couche épithéliale (glandulaire) et entourée par une épaisse couche de tissu conjonctif avec la *muscularis mucosæ* et par les couches musculaires ; dans le tissu conjonctif du côté droit nous voyons ici la cavité du duodénum (intestin pylorique) tapissée par un épithélium, munie d'une *muscularis mucosæ* propre, tandis que le tissu conjonctif de la muqueuse passe directement dans celle de l'estomac et la *muscularis* est commune pour ce dernier et pour cette partie du duodénum, c'est ce qu'on voit sur la fig. 10, Pl. IV, qui représente une partie de cette *muscularis* commune (*m. e, m. i*).

Le fait que la musculature circulaire est commune pour l'estomac et la partie initiale du duodénum est d'une grande importance physiologique, parce que la contraction de ces deux organes doit être simultanée.

Dans la première partie de mon travail j'ai dit, sous forme d'une hypothèse, que chez beaucoup de poissons de grande profondeur les parties dures et indigestes des aliments sont très probablement rejetées au dehors par la bouche, sous l'influence d'une forte contraction des parois stomacales.

Or le fait mentionné ci-dessus parle à un haut degré pour cette opinion, parce qu'ici la forte contraction des muscles circulaires de l'estomac ferme en même temps la partie initiale du duodénum.

Je pense que les contractions de la *muscularis mucosæ* et les faibles contractions des fibres circulaires de la *muscularis* suffisent pour conduire les parties alimentaires fluides et assez molles de l'estomac à l'intestin, tandis que les contractions très fortes de ces fibres, en rétrécissant en même temps la partie initiale de l'intestin pylorique, agissent comme sphincter et, ne permettant pas aux parties trop dures de pénétrer dans l'intestin, les rejettent en dehors.

Dans la partie du duodénum située dans la paroi stomacale on distingue sur les coupes transversales deux moitiés : gauche et droite, limitées l'une de l'autre par un petit rétrécissement de la cavité intestinale (fig. 10, Pl. IV). La moitié gauche est tapissée par un épithélium stomacal typique et contient les glandes stomacales, comme dans l'estomac même, c'est pourquoi cette moitié doit être considérée au point de vue histologique comme stomacale, tandis que la moitié droite est tapissée par un épithélium intestinal et ne contient point de glandes stomacales.

Dans la partie du duodénum plus postérieure, formant l'arc, l'épithélium a déjà le caractère exclusivement intestinal et les glandes stomacales manquent ici complètement, tandis qu'au commencement de l'intestin duodénal, dans le voisinage direct de l'orifice pylorique (gastro-duodénal) la cavité est tapissée exclusivement par l'épithélium stomacal avec glandes, comme nous le voyons sur la fig. 1, Pl. IV (coupe transversale). Sur la même coupe on voit aussi que la cavité duodénale est ici divisée en trois parties par deux cloisons de tissu conjonctif tapissées d'épithélium glandulaire, ce qui sert bien à la fermeture hermétique de la cavité pylorique pendant la contraction des muscles circulaires.

Ainsi on distingue dans le duodénum trois régions : 1° une antérieure, tapissée exclusivement par un épithélium stomacal ; 2° une centrale, tapissée dans la moitié gauche par un épithélium stomacal et dans la moitié droite par un épithélium intestinal et 3° une postérieure, tapissée exclusivement par un épithélium intestinal.

Les muscles propres du duodénum, qui correspondent à la *muscularis mucosæ* de l'estomac sont formés de fibres circulaires internes et de fibres longitudinales externes, d'un certain nombre de fibres radiales et de fibres croisées dans diverses directions. La musculature est lisse. Les fibres croisées se trouvent principalement du côté gauche, où cette musculature se réunit avec la *muscularis mucosæ* stomacale.

Au point où sur l'arc antérieur du duodénum se trouve un rétrécissement, il y a de fortes fibres circulaires formant une sorte de sphincter.

J'ai dit que toute la musculature stomacale et duodénale est lisse. Mais je dois ajouter que le tissu conjonctif forme ici, entre les fibres musculaires isolées, des cloisons très délicates et des fibrilles extrêmement fines, qui courent transversalement, se fixent aux fibres mêmes et imitent quelquefois les stries transversales. Dans les fibres musculaires lisses de l'estomac on voit très bien les fibrilles (myofibrilles) placées dans la partie périphérique de la fibre, tandis que la principale masse de sarcoplasme avec le long noyau se trouve au centre (fig. 2, 3, 4, Pl. v).

Nous savons déjà que le duodénum, où s'ouvrent les conduits hépatique et pancréatique (dans son arc antérieur), passe directement en une partie intestinale plus large. Les parois de la région antérieure de cette large partie sont un peu plus épaisses que dans la région postérieure.

Dans cette région antérieure la muqueuse intestinale forme un certain nombre de plis longitudinaux tellement hauts, qu'ils se réunissent au centre de la cavité intestinale. Entre ces plis longitudinaux il y a aussi çà et là des plis transversaux et c'est pourquoi la cavité intestinale n'est pas ici unique. Sur les coupes transversales elle apparaît comme divisée en un certain nombre de cavités, limitées l'une de l'autre par des cloisons radiales et en partie transversales, ce qui augmente à un haut degré la surface interne de l'intestin.

On voit ces relations sur la fig. 1, Pl. IV. (Sous l'action des réactifs l'épithélium est ici séparé du tissu conjonctif de la muqueuse).

Les cloisons nommées sont formées par un tissu conjonctif fibrillaire et tapissées par un épithélium ; les fibres musculaires n'y pénètrent pas.

Plus en arrière on voit déjà une cavité intestinale unique ; sur les coupes transversales les plis forment un réseau de cloisons seulement dans la partie périphérique de cette cavité (fig. 5, Pl. IV).

La paroi intestinale est très mince, comme chez beaucoup d'autres poissons de grande profondeur ; d'après mes recherches la relation de l'épaisseur de l'épithélium au reste de la paroi intestinale — couche de tissu conjonctif fibrillaire et musculaire — est de 5 à 1.

La musculature intestinale est très faiblement développée. On ne trouve pas ici de couches épaisses mais seulement des fibres musculaires isolées, plongées dans le tissu conjonctif de la muqueuse. Parmi ces fibres on distingue les internes circulaires et les externes longitudinales ; les unes et les autres forment des couches très minces (fig. 13, Pl. IV).

Quant à l'épithélium intestinal, il ne présente rien d'extraordinaire. Les cellules sont très hautes, cylindriques aux bases amincies, avec un protoplasme alvéolaire (fig. 2, Pl. IV) ou très finement granuleux, avec des noyaux arrondis ou un peu ovoïdes, situés au centre et pauvres en chromatine. Au-dessus du noyau le protoplasme est pâle, avec alvéoles plus développés, qui répondent très

probablement aux négatifs de « l'apparato reticolare » de Golgi-Kopsch, généralement développé (d'après les recherches de mes élèves Weigl et Poluszynski) dans tous les épithéliums cylindriques au-dessus des noyaux.

Les cellules épithéliales sont munies d'une bordure en brosse très bien développée. Sur les préparations colorées par l'hématoxyline ferrique de Heidenhain j'ai observé qu'à la base de chaque élément de la brosse se trouve un corpuscule bacilliforme se colorant intensivement en noir (comme les corpuscules basaux des cils). J'ai aussi vu les éléments d'un réseau apical intercellulaire (Schlussleistennetz) bien développés (fig. 13, Pl. IV).

Les cellules mucinogènes, dont le nombre est assez grand, sont hautes, avec un noyau situé partout à la base (fig. 2 et 13, Pl. IV).

Assez souvent on trouve aussi des petits leucocytes dans ou sous l'épithélium intestinal, et entre les cellules épithéliales des petits noyaux allongés, qui se colorent intensivement en noir par l'hématoxyline ferrique et qui appartiennent très probablement aux cellules épithéliales réduites.

Dans l'intestin rectal la couche de tissu conjonctif est beaucoup plus épaisse que dans l'intestin moyen (voir la fig. 12, Pl. IV) ; les noyaux de l'épithélium sont plus allongés et situés plus près de la base ; la bordure en brosse est bien développée.

Il est intéressant que dans la couche musculaire, encore plus développée dans le rectum, les fibres circulaires forment la couche externe, tandis que les fibres longitudinales forment une couche interrompue interne (fig. 12, Pl. IV).

Les cellules pigmentaires noires, abondantes dans la muqueuse, donnent une couleur noirâtre au rectum (fig. 12, Pl. IV).

Les parties accessoires du canal digestif sont : le foie, le pancréas et la rate : cette dernière est réunie au canal digestif seulement anatomiquement.

Le foie est très grand et est formé de deux lobes : antérieur et postérieur, presque de même grandeur. De chaque lobe sort un conduit ; puis ces deux conduits s'unissent en une partie commune très courte,qui s'ouvre dans le duodénum (dans son arc antérieur), comme nous le voyons sur la fig. 15, Pl. III. La vésicule biliaire est complètement réduite, ce qui est très rare chez les téléostéens, où elle forme une vésicule extrêmement petite, arrondie, s'ouvrant dans le court conduit commun (*ductus choledochus*) mentionné plus haut.

Sur toutes mes préparations le tissu hépatique n'était pas fixé assez bien pour un examen histologique et c'est pourquoi je dois me contenter d'une description macroscopique de cet organe. Je remarque seulement que dans la partie périphérique amincie du foie il y a un grand nombre de troncs artériels, munis de parois d'une épaisseur extrême et exceptionnelle, ce qui dépend d'un très fort développement du tissu conjonctif fibrillaire.

Le pancréas. — Cet organe chez *Gastrostomus* est formé d'un grand nombre de tubules ramifiés réunis les uns avec les autres (anastomoses), dispersés dans un tissu fibrillaire lâche, qui forme un corps prismatique triangulaire, situé entre

l'estomac et la partie large de l'intestin et réuni à l'aide de plusieurs prolongements de ce tissu avec les parois stomacale et intestinale (fig. 1 et 15, Pl. IV, grossissement plus fort). Les anastomoses entre les tubules pancréatiques sont visibles sur la fig. 14, Pl. IV.

Sur les coupes transversales par ce corps on voit que dans le tissu conjonctif fibrillaire sont plongés : 1° les tubules glandulaires du pancréas ; 2° les plus étroits et les plus vastes conduits pancréatiques ; 3° le grand conduit principal, *ductus pancreaticus* ; 4° un grand nombre de vaisseaux sanguins ; 5° deux ou trois très grandes îles de cordons cellulaires de Langerhans.

La structure des tubules pancréatiques glandulaires mêmes est typique. Une couche de cellules épithéliales pyramidales, larges aux bases et plus étroites aux sommets, limitent la cavité étroite centrale d'un tubule, tapissée encore par des cellules très aplaties centrales (centroacinäre Zellen). Ces dernières sont très pauvres en protoplasme, de sorte que sur les coupes leurs noyaux aplatis presque seuls sont visibles.

La cellule glandulaire contient un protoplasme alvéolaire et des granules caractéristiques qui se colorent intensivement par l'éosine et sont accumulés principalement ou plus souvent exclusivement dans la partie centrale plus étroite de la cellule, autour de la cavité glandulaire. Les noyaux ronds des cellules glandulaires sont situés aux bases et pauvres en chromatine.

On voit les coupes par les tubules pancréatiques sur la fig. 8, Pl. IV. Entre les tubules on rencontre beaucoup de conduits coupés dans différentes directions. Ils sont tapissés par une couche de cellules épithéliales cubiques.

Les conduits plus gros sont munis d'une couche spéciale de tissu conjonctif fibrillaire et en dehors de celle-ci d'une mince couche de fibres musculaires lisses, circulaires.

Le conduit principal montre sur la coupe transversale une image très caractéristique, car un grand nombre de conduits étroits secondaires s'ouvrent radialement dans la cavité du conduit principal et plusieurs de ceux-ci montrent aussi sur la même coupe une division dichotomique (fig. 15, Pl. IV, *c. p.*). Autour du conduit principal se trouve une couche spéciale de tissu conjonctif fibrillaire et en dehors de celle-ci une couche de fibres musculaires lisses, circulaires ; enfin en dehors de cette dernière on voit çà et là des fibres musculaires isolées longitudinales (fig. 15, Pl. IV). Le conduit principal, ainsi que les conduits secondaires plus étroits et les tubules glandulaires sont tous plongés, comme on l'a dit déjà, dans un tissu fibrillaire lâche commun.

La rate (lien) est en connexion anatomique très intime avec le pancréas, se trouvant dans l'angle interne (dirigé vers l'estomac) du corps prismatique triangulaire de tissu conjonctif fibrillaire, qui contient des tubules pancréatiques et leurs conduits. La position de la rate est bien visible sur la coupe transversale par ce corps (fig. 9, Pl. IV).

Cet organe a la structure suivante. A l'extérieur se trouve une membrane extrêmement mince de tissu conjonctif fibrillaire, qui passe intérieurement en un réticulum très fin avec des noyaux allongés. Ceux-ci n'appartiennent pas aux cellules attachées au réticulum, mais au réticulum même, qui présente ainsi un système continu de cellules ramifiées, réunies ensemble. Dans les mailles de ce réticulum on voit des leucocytes assez riches en protoplasme (fig. 4, Pl. IV). Le réticulum se trouve seulement à la périphérie de l'organe, où il forme une couche assez mince, tandis que la plus grande partie de celui-ci est formée de trabécules de tissu conjonctif fibrillaire assez compact et de lacunes sanguines entre ces trabécules, tapissées par un endothélium.

Dans le tissu des trabécules se trouve un très grand nombre de capillaires sanguins. Les noyaux de ce tissu conjonctif sont fortement allongés, divisés à une extrémité en deux parties plus grosses, tandis que l'autre extrémité est amincie et unique. Souvent on voit aussi des noyaux renflés aux deux extrémités et amincis au centre. Ces noyaux caractéristiques sont visibles sur la fig. 4, Pl. IV.

Dans les lacunes sanguines on trouve partout un grand nombre de leucocytes du même type que dans le réticulum périphérique.

Chez deux individus de *Gastrostomus* j'ai trouvé devant la rate une formation directement réunie avec celle-ci ; sur les coupes transversales cette formation se présente sous forme d'un triangle, dont la base est réunie avec le corps du tissu conjonctif contenant les tubules pancréatiques (fig. 5, *par. l.*, Pl. IV). Je la nomme *paralien* et je pense qu'elle constitue une partie modifiée et différenciée de la rate, une sorte de rate accessoire.

Cet organe est formé d'un tissu gélatineux renfermant un très grand nombre de capillaires sanguins, de leucocytes et de cellules allongées et ramifiées, avec des noyaux ovoïdes ou fortement allongés. Dans la gelée représentant la substance basale intercellulaire de ce tissu, il y a beaucoup de fines fibrilles.

Une petite partie de tissu de cet organe est visible sur la fig. 3, Pl. IV, colorée par l'hématoxyline ferrique de Heidenhain et l'orange.

II. *Le canal digestif de* Melamphaes mizolepis *(Günther).*

La structure macroscopique du canal digestif du *Melamphaes mizolepis* est la suivante : (fig. 12-14, Pl. III).

La *cavité buccale* passe en un œsophage assez long et vaste, qui sans modifier son diamètre et sans limite distincte se prolonge directement dans l'*estomac*.

Du côté droit de l'estomac, en avant de son extrémité postérieure (cul-de-sac) sort l'intestin pylorique (duodénum) dirigé en avant et droit, où s'ouvre le conduit hépatique. Le duodénum est muni à son extrémité d'un sphincter ; en s'élargissant ensuite il forme la partie moyenne de l'intestin, qui au commencement s'étend derrière le foie, étant là munie des 4-5 grands *appendices pyloriques* dirigés en

arrière ; ceux-ci ne sont pas séparés complètement l'un de l'autre à leurs bases (fig. 12, Pl. III).

Cette partie élargie de l'intestin se dirige ensuite en arrière, forme ici un arc et s'étend en avant, pour se diriger de nouveau en arrière et former un second arc ; puis va en avant, forme un troisième arc et après avoir formé un quatrième arc se dirige enfin en arrière comme *rectum*. En un mot l'intestin moyen, c'est-à-dire la partie intestinale entre le duodénum et le rectum, forme quatre arcs ou courbures : deux antérieures et deux postérieures (fig. 14, Pl. III).

Le *foie* est formé de deux grands lobes, droit et gauche, qui à leur tour sont lobés en plusieurs parties ; la vésicule biliaire est réduite.

L'*œsophage*, comme nous l'avons dit, est vaste et long. Il est tapissé par un épithélium formé de plusieurs couches de cellules, dont les basales sont un peu plus hautes que les autres, arrondies ou polygonales. Cet épithélium est très riche en cellules mucinogènes (Becherzellen) sacculiformes, sans tiges basales. La muqueuse forme beaucoup de plis longitudinaux et bas.

Dans le tissu conjonctif fibrillaire sous-épithélial on distingue deux couches : une interne très compacte, sorte de *stratum compactum*, presque dépourvue de cellules et une externe lâche, très riche en cellules et en vaisseaux sanguins (fig. 8, Pl. v). En dehors de celle-ci se trouve une couche musculaire striée, formée principalement de fibres circulaires. Seulement à la base des plis on voit des fibres isolées longitudinales, en nombre très restreint.

La couche de tissu fibrillaire, qui se trouve en dehors de la couche musculaire, est en général mince, mais du côté droit elle est très épaisse, forme ici un épaississement local de la paroi œsophagienne, extrêmement riche en leucocytes éosinophiles et cyanophiles réunis en grandes accumulations autour des vaisseaux sanguins, parmi lesquels il y a des troncs assez grands (fig. 8, Pl. v). Cet épaississement se prolonge en arrière sous forme d'un corps de tissu conjonctif, situé entre l'estomac, le duodénum, la partie moyenne de l'intestin et les appendices pyloriques et renfermant de nombreux tubules pancréatiques et des accumulations de leucocytes (fig. 7, Pl. v).

Sans aucune limite externe l'œsophage se prolonge en un estomac. Seulement sur les coupes longitudinales on voit où commence celui-ci c'est-à-dire où apparaît l'épithélium stomacal typique avec les glandes typiques. La plupart des glandes stomacales se trouvent du côté gauche de la paroi stomacale et au fond de l'estomac ; on peut les nommer toutes « *glandes du fond stomacal* » (Fundusdrüsen).

Du côté droit, au-dessus du point où le sac stomacal se prolonge en une partie étroite et se recourbe à droite (commencement de l'intestin pylorique) on voit seulement deux conduits glandulaires principaux, appartenant aux deux groupes de glandes stomacales, qu'on peut nommer *glandes pyloriques* (Pylorusdrüsen). On voit ces relations sur la fig. 7, Pl. v.

Ici déjà on peut remarquer que ces deux sortes de glandes stomacales possèdent presque la même structure ; seulement dans les glandes pyloriques les ramifications des conduits et des tubules glandulaires ne sont pas aussi nombreuses que dans les glandes du fond.

L'épithélium stomacal ne présente rien d'extraordinaire. Les cellules cylindriques sont très hautes, élargies au sommet, où elles sont munies d'un « tampon » (Pfropf), ici plus petit que chez plusieurs autres poissons examinés par moi. Les noyaux allongés sont situés au centre des cellules (fig. 5 et 19, Pl. v).

Entre les cellules épithéliales j'ai trouvé un nombre assez grand de petits leucocytes, dont les noyaux se colorent beaucoup plus intensivement que les noyaux de l'épithélium et dont le protoplasme forme une couche très mince autour des noyaux (fig. 5 et 19, Pl. v).

Sans changer de structure, l'épithélium forme aux régions glandulaires des enfoncements tubuleux, c'est-à-dire des conduits principaux de glandes, qui se divisent dichotomiquement en 2, 4, 8 ou tout de suite en plusieurs branches plus minces (conduits secondaires), comme on le voit sur la fig. 5, Pl. v.

Dans les conduits secondaires l'épithélium devient graduellement de plus en plus bas, les « tampons » disparaissent et enfin on voit un épithélium cubique, entouré, comme dans le conduit principal, par une mince couche de tissu fibrillaire lâche de la muqueuse stomacale. Cette couche est très visible sur la fig. 5, Pl. v (préparation colorée par l'hématoxyline de Krüger ; à l'aide de cette excellente méthode, sur la même préparation l'épithélium se colore en bleu et le tissu conjonctif en brun).

Les conduits plus étroits passent directement aux tubules glandulaires, plusieurs fois divisés dichotomiquement et recourbés (fig. 5, Pl. v à gauche) ; c'est pourquoi dans chaque groupe glandulaire, possédant un conduit principal commmun, on voit sur les coupes plusieurs tubes glandulaires coupés et entre ceux-ci de nombreux vaisseaux sanguins.

Dans la plupart des cas les parties terminales des tubes glandulaires se divisent en deux courts tubules, un peu élargis au bout, où il finissent en cul-de-sac (fig. 6, Pl. v).

Les cellules épithéliales glandulaires sont cubiques ou un peu aplaties, ordinairement un peu renflées au centre, où se trouve le noyau qui est partout situé à la base (fig. 6, Pl. v). Dans le protoplasme de ces cellules on peut distinguer une partie externe (périphérique) granuleuse, se colorant ordinairement un peu plus fortement et une partie interne çà et là vacuolisée, avec des granulations plus fines, se colorant moins fortement. Les noyaux sont ronds, assez grands, avec un réticulum de chromatine.

Dans le tissu conjonctif sous-épithélial de la paroi stomacale on trouve des fibres musculaires lisses (principalement longitudinales), isolées, qui répondent à la *muscularis mucosæ* et disparaissent partout où se trouvent les glandes

stomacales bien développées. On voit bien ces fibres du côté droit, entre les deux groupes de glandes pyloriques, et aussi en avant et en arrière de ces groupes (fig. 7, Pl. v).

La couche musculaire *(muscularis)* est formée de fibres lisses.

Du côté droit de la paroi stomacale on trouve seulement une couche circulaire de fibres musculaires groupées en faisceaux ; la couche longitudinale manque ici. Au contraire, du côté gauche et au fond de l'estomac nous voyons deux couches de fibres musculaires : une interne de fibres circulaires groupées en faisceaux et une externe de fibres longitudinales (fig. 7, Pl. v).

La partie postérieure de l'estomac, rétrécie et dirigée à droite, a l'apparence stomacale, mais au point de vue histologique ce n'est déjà plus l'estomac, mais l'*intestin pylorique* (duodénum), dans lequel elle passe sans aucune limite distincte.

Je nomme cette partie intestin, parce qu'elle ne renferme plus de glandes stomacales, quoique son épithélium ait encore un caractère stomacal (présence des « tampons »). La paroi de l'*intestin pylorique* est plus épaisse que celle de l'estomac et spécialement la couche musculaire (*muscularis*) est ici beaucoup plus développée que dans l'estomac. On trouve ici au-dessous de l'épithélium des fibres isolées de la *muscularis mucosæ*. La *muscularis* même se compose d'une couche externe longitudinale et d'une couche interne circulaire ; celle-ci est très épaisse et ne montre pas de faisceaux isolés (comme dans l'estomac), mais une couche continue d'épaisseur variable, ce qu'on voit bien sur une coupe longitudinale (fig. 7, Pl. v).

Dans la partie terminale, étroite, de l'intestin pylorique la couche de fibres musculaires circulaires forme un sphincter (fig. 7, Pl. v), derrière lequel l'intestin s'ouvre dans un organe que je nomme intestin moyen, beaucoup plus vaste, mais aux parois beaucoup plus minces.

La structure de *l'intestin moyen*, c'est-à-dire de la partie intestinale située entre l'intestin pylorique et le rectum, avec les appendices pyloriques, est presque partout la même. Les différences concernent seulement l'épaisseur des parois, en général petite, mais dans les parties basales des appendices pyloriques elle est plus grande que dans d'autres parties, ce qui dépend ici d'une plus grande épaisseur de la couche musculaire circulaire (fig. 7, Pl. v).

Partout dans l'intestin moyen on trouve une couche d'épithélium haut, cylindrique. Chaque cellule épithéliale (fig. 17, Pl. v) est élargie au sommet et amincie à la base. Le protoplasme est alvéolaire mais dans les alvéoles on voit des corpuscules sphériques (granules) assez grands, un peu réfringents. Près du sommet le protoplasme est plus dense, très finement granuleux et ne renferme pas de corpuscules. La surface libre du sommet cellulaire porte une brosse, dont les éléments sont parfois si grands et isolés, qu'ils donnent l'aspect de cils. A la base de chaque élément de la brosse se trouve un corpuscule basal extrêmement petit, qui se colore intensivement par l'éosine ou par l'hématoxyline ferrique de Heidenhain. Le noyau est ovoïde et situé plus près de la base ; la chromatine forme un délicat réseau central et une couche périphérique.

Entre les cellules épithéliales décrites se trouve un nombre assez grand de cellules mucinogènes (Becherzellen) munies d'un protoplasme alvéolaire et d'une tige plasmatique basale, mince, au-dessous du noyau (fig. 18, Pl. v). Outre celles-ci on trouve encore une autre sorte de cellules très intéressantes, qu'on pourrait au premier abord prendre pour des cellules glandulaires. En vérité ce sont les cellules caliciformes, assez élargies, arrondies à la base où se trouve le noyau et munies d'un orifice au sommet. La hauteur de ces cellules fait 1/3 ou 1/2 de la hauteur des cellules épithéliales voisines (fig. 16, 18, 15, Pl. v).

Le contenu de ces cellules est une substance qui se colore intensivement en rouge par l'éosine et possède la forme de baguettes ou de corpuscules bacilliformes et sphériques, plongés dans une substance homogène plus pâle (fig. 15, 16, 18, Pl. v).

Le protoplasme est accumulé principalement à la base, où se trouve le noyau ovoïde, très souvent muni de plusieurs ou plus rarement d'un seul long et mince prolongement, dirigé vers le sommet cellulaire (fig. 16, Pl. v). Assez souvent le contenu coule au dehors par l'orifiice du sommet (fig. 16, Pl. v, à gauche).

Il faut se demander si les cellules décrites sont glandulaires ou si ce sont peut-être certains organismes parasites protozoaires, vivants dans la paroi intestinale. En faveur de la dernière opinion semble parler la forme du contenu : baguettes et corpuscules bacilliformes ou sphériques.

Mais on pourrait aussi prendre ces formations pour des glandes unicellulaires, en se basant sur les faits suivants : 1° elles ont toujours la même forme et la même grandeur caractéristique, ce qui probablement n'aurait pas lieu, si c'étaient des parasites endocellulaires ; 2° les baguettes et les corpuscules bacilliformes ou sphériques ne semblent pas être des organismes parasites, parce qu'ils ne renferment, au premier coup d'œil, aucune substance nucléaire (chromatine) et sont formés d'une substance homogène ; 3° on rencontre des cellules où le contenu (sécrétion ?) coule au dehors par l'orifice au sommet de la cellule.

Néanmoins l'analyse détaillée a démontré que les formations décrites ci-dessus sont des parasites, qui diffèrent beaucoup de tous les protozoaires parasites connus.

Nous avons ici à faire avec un nouveau type de protozoaire parasite et quoique mes recherches sur cet organisme soient seulement fragmentaires, les faits que j'ai observés démontrent assez sûrement sa nature parasitaire d'un nouveau type.

J'ai trouvé cet organisme dans la paroi intestinale de *Melamphaes mizolepis* et de *Stomias boa*. Maintenant je pense que les formations décrites et dessinées par moi chez *Sternoptyx diaphana* sur les fig. 20 et 21, Pl. v dans la première partie de ces études (Fascicule LVIII) comme glandes séreuses unicellulaires sont aussi des parasites.

Je nomme cet organisme *Bathymyxium piscium* pour désigner qu'il appartient

aux *Myxosporidies* et est un parasite des poissons de grande profondeur. Plus loin, dans un appendice spécial à la fin de ce chapitre, je donnerai la description de cet organisme.

L'*intestin rectal* (rectum) a une structure peu différente de celle de l'intestin moyen.

L'épithélium est ici un peu plus haut (fig. 15, Pl. v). Nous y avons rencontré beaucoup de petits leucocytes avec des noyaux qui se colorent intensivement, un grand nombre de cellules mucinogènes munies d'une tige basale et de cellules caliciformes beaucoup plus basses, complètement de même caractère que dans l'intestin moyen (fig. 15, Pl. v).

La paroi de l'intestin rectal est plus épaisse que celle de l'intestin moyen, ce qui dépend d'un développement plus fort du tissu fibrillaire sous-épithélial, dans lequel il y a beaucoup de vaisseaux sanguins, de leucocytes éosinophiles (fig. 9, Pl. v) et, dans la partie la plus postérieure du rectum, beaucoup de cellules pigmentaires noires.

Directement sous l'épithélium on distingue une mince couche de tissu fibrillaire presque homogène, avec des noyaux ovoïdes, qui se colore un peu plus intensivement que la partie plus externe ; c'est une sorte de membrane basilaire (fig. 9, 15, Pl. v).

La musculature (*muscularis*), dans le rectum, est aussi formée de deux couches de fibres lisses : d'une interne circulaire et d'une externe longitudinale. Dans celle-ci on trouve çà et là une accumulation plus grande de fibres, ce qui cause des épaississement locaux de cette couche (fig. 9, Pl. v). Entre les deux couches on voit beaucoup de vaisseaux sanguins.

Le foie. — La structure de cet organe chez *Melamphaes* présente quelques particularités intéressantes. Comme dans le foie des téléostéens en général, il y a ici un système de trabécules épithéliales, qui courent dans différentes directions et sont réunies ensemble ; entre ces trabécules se trouvent partout les capillaires sanguins.

La disposition de ces trabécules est visible sur la fig. 4, Pl. vii, qui représente une coupe transversale par une partie du foie chez une autre espèce, notamment chez *Stomias boa*, mais les relations chez *Melamphaes* sont identiquement les mêmes.

Chaque trabécule épithéliale présente un tubule, dont la lumière centrale, limitée par une couche de cellules, est extrêmement étroite et c'est pourquoi on la voit seulement sous des grossissements très forts, le mieux sur les coupes transversales par le tubule (fig. 11, Pl. v). Le plus souvent sur une coupe transversale par le tubule on trouve 5 ou 6 cellules qui limitent l'étroite lumière. Elles sont polygonales ou un peu arrondies ; leur partie interne (centrale) est amincie, leur partie périphérique élargie. Le protoplasme de la partie centrale, beaucoup plus petite, est très finement granuleux, tandis que dans la partie

périphérique il a une structure alvéolaire. Entre ces deux parties ou plus rarement dans la partie granuleuse même se trouve le noyau assez petit, rond, pauvre en chromatine. Sur les préparations colorées par l'hématoxyline avec l'éosine le protoplasme des cellules hépatiques se colore en rouge et les granulations des parties cellulaires centrales obtiennent aussi une coloration rougeâtre.

Le diamètre d'une cellule hépatique a environ 10 μ. Comme je l'ai déjà dit, entre les tubules hépatiques on voit de nombreux vaisseaux sanguins capillaires. Assez souvent on trouve entre les tubules et même entre les cellules hépatiques des cellules caractéristiques solitaires, qui se colorent intensivement par l'hématoxyline (avec l'éosine). Notamment le protoplasme se colore faiblement en bleu et les granules, qui se trouvent en abondance dans le protoplasme, en bleu foncé. Ces cellules solitaires sont ovoïdes ; leur noyau, assez riche en chromatine, est rond ou un peu allongé, situé près de la périphérie. On peut les désigner comme cellules cyanophiles (fig. 11, Pl. v *c. c.*).

On pourrait les prendre pour des éléments répondant aux cellules « étoilées » (Sternzellen) dans le foie des Mammifères. Cette homologie me semble d'autant plus juste que ces cellules se trouvent en relation très intime avec les parois de vaisseaux sanguins, comme les « cellules étoilées » dans le foie des Mammifères.

Sur la fig. 11, Pl. v on voit que la cellule cyanophile *(c. c.)* est réunie avec une membrane qui constitue la paroi d'un vaisseau sanguin coupé (ce que montre une série de coupes). Sur la fig. 12, Pl. v on voit aussi une cellule cyanophile *(c. c.)* en connexion directe avec un capillaire ; la fig. 10, Pl. v présente les mêmes relations, seulement une autre cellule semblable est visible à l'intérieur de ce vaisseau.

J'ai dit que les capillaires biliaires très étroits se trouvent au centre de trabécules épithéliales hépatiques. Les conduits biliaires plus grands ont déjà leur propre paroi, formée d'une couche protoplasmique avec des noyaux arrondis construits souvent de deux ou trois fragments réunis ensemble. Un conduit biliaire étroit et un autre plus vaste se voient sur la fig. 10, Pl. v *(c. b.)*.

Le conduit hépatique principal est tapissé par une couche de cellules cylindriques et muni de fibres musculaires lisses circulaires.

Enfin parmi les cellules hépatiques j'ai aussi rencontré des éléments représentés sur la fig. 11, Pl. v x. Pour moi ce sont des formations énigmatiques. Une telle cellule a une forme semi-lunaire, elle est munie d'un noyau rond, comme dans les autres cellules hépatiques. D'un côté elle limite la cavité centrale limitée de tous les autres côtés par les cellules hépatiques ordinaires. Je ne peux pas dire si ces cavités centrales constituent une sorte de réservoir biliaire ou si ce sont peut-être des « artefacta » causés par une contraction locale de certaines cellules hépatiques.

Autour de plus grands vaisseaux sanguins, qui se trouvent principalement près

de la périphérie du foie, on voit très souvent de grandes accumulations de lymphocytes situées entre les plus petits vaisseaux, qui accompagnent les vaisseaux plus grands (fig. 10 et 12, Pl. v).

Parmi ces lymphocytes on voit des éléments éosinophiles et des cellules qu'on peut nommer érythroblastes ; on trouve même diverses formes de passage entre ces cellules et les érythroblastes (fig. 10 et 12, Pl. v).

Ainsi on peut admettre que le foie joue un certain rôle dans la production des érythrocytes, comme chez les Vertébrés plus élevés pendant la vie embryonnaire.

Dans le foie se trouve encore le tissu conjonctif : notamment entre les tubules hépatiques on voit çà et là des cellules allongées fusiformes avec des noyaux ovoïdes ou plus fortement allongés (fig. 13, Pl. v). Or sur les préparations fortement lavées à l'eau et sur lesquelles, à cause de cela, un certain nombre de cellules épithéliales se sont détachées, on voit bien que les noyaux allongés appartiennent à un fin réseau fibrillaire-réticulé (fig. 14, Pl. v).

La substance qui sépare les cellules hépatiques voisines, sorte de ciment intercellulaire, semble être en connexion directe avec les éléments du réticulum (fig. 14, Pl. v).

Enfin la surface externe du foie est couverte par une couche extrêmement mince de cellules très aplaties avec des noyaux allongés (fig. 10 et 12, Pl. v).

Le *pancréas* a la même structure que chez d'autres poissons décrits par moi. Les tubules pancréatiques sont plongés dans un tissu fibrillaire conjonctif, qui s'étend entre l'estomac, la partie antérieure de l'intestin moyen et les parties basales des appendices pyloriques (fig. 7, Pl. v).

APPENDICE.

Bathymyxium piscium nov. g. nov. sp., protozoaire parasite de l'intestin de *Melamphaes mizolepis* et de *Stomias boa*.

Dans l'intérieur des cellules et entre les cellules épithéliales de l'intestin moyen et du rectum chez *Melamphaes* et *Stomias* un grand nombre de cellules amibiformes se trouvent, qui représentent sans doute une jeune phase du développement de l'organisme nommé ci-dessus.

La grandeur de ces individus amibiformes est différente. J'ai vu des individus d'un diamètre de 2.5 μ jusqu'à 4.5 μ. Le protoplasme est homogène et se colore par l'hématoxyline avec l'éosine beaucoup plus en rouge que le protoplasme des cellules épithéliales. Le noyau est rond, il est partout situé dans une vacuole

centrale et se colore intensivement. Souvent le protoplasme émet plusieurs très courts pseudopodes aigus. Très souvent j'ai trouvé des phases de multiplication de ces organismes amibiformes. Le plus souvent l'organisme se divise en deux parties : le noyau s'allonge, devient biscuitiforme et se déchire au milieu ; en même temps le protoplasme se divise aussi (fig. 1-10, Pl. VI). La multiplication est si rapide que très souvent après la division du noyau, mais encore avant la division du protoplasme, les noyaux commencent de nouveau à se diviser (fig. 1-10, Pl. VI).

Je pense que l'organisme amibiforme peut aussi se diviser directement en plusieurs parties, car j'ai souvent vu le noyau montrer un nombre plus grand (5-7) de lobes, sorte de boutons amincis à la base et élargis au sommet, où la chromatine s'est accumulée plus abondament, ce qui démontre une énergique multiplication de notre organisme. J'ai observé aussi des individus contenant un nombre assez grand de petits noyaux ronds, fortement colorés (fig. 1-10, Pl. VI), avec le protoplasme différencié autour de ces noyaux et la fragmentation de ces éléments en un grand nombre de cellules très petites.

Mais le plus souvent les individus amibiformes se multiplient par division en deux cellules. Très souvent on voit que ces deux cellules, encore réunies ensemble, sont placées dans le protoplasme de deux cellules épithéliales voisines de la paroi intestinale, comme on le voit sur les fig. 1-10, Pl. VI.

J'ai trouvé des endroits où l'épithélium intestinal était rempli par ces parasites amibiformes et où on pouvait observer différentes phases d'involution de cet épithélium.

La *sporulation* constitue un second moyen de reproduction de notre organisme.

Je n'ai pas observé de phénomènes de reproduction sexuelle, mais je peux admettre que les dernières générations des individus amibiformes sont probablement des gamétocytes (isogamètes ?) se réunissant par paires pour former des sporoblastes. C'est mon hypothèse sur ce point.

La sporulation montre un type très caractéristique et original, mais à cause de l'extrême petitesse des spores je n'ai pas pu observer les détails dans la modification des noyaux pendant l'évolution des spores.

Sporulation. — L'individu amibiforme croît et après avoir obtenu une certaine grandeur, s'entoure d'une membrane résistante et forme ainsi un kyste. Les kystes sont ovoïdes ; leur diamètre transversal est 5-7.5 μ, le diamètre longitudinal 14-16 μ. Le noyau se trouve à l'un des deux pôles du kyste. Ils sont situés dans l'épithélium de sorte que leur long diamètre est partout perpendiculaire à la surface interne de celui-ci ; or les noyaux se trouvent au pôle distal ou externe (basal) du kyste. Ce pôle est ordinairement un peu plus large que le pôle proximal (interne), comme on le voit sur les fig. 11-16, Pl. VI. Le noyau a la forme d'un fer à cheval, convexe vers la membrane du kyste, concave vers le protoplasme, qui se colore en rougeâtre par l'hématoxyline avec l'éosine. Le noyau renferme un fin réseau de chromatine.

Lorsque la formation des spores commence, le noyau subit des modifications très intéressantes. Il émet vers le protoplasme 8-16 prolongements très délicats, presque filiformes. Souvent deux ou trois prolongements forment à la base une tige commune (fig. 11-16, Pl. VI).

Autour de chaque prolongement, comme autour d'un axe, s'amasse une partie du protoplasme, épaissie à la base, amincie au sommet (fig. 11-16, Pl. VI) en formant une sorte de petites massues protoplasmiques avec des prolongements du noyau. Ces derniers s'isolent bientôt du noyau maternel.

Dans chaque kyste se forment 8 ou 16 cellules allongées semblables, qui se transforment en 8 ou 16 spores. Je n'ai pu constater le mode de leur formation à cause de leur extrême petitesse.

Les spores ont la forme de petits citrons, dont un des pôles, que nous nommons supérieur est plus aigu que l'autre, inférieur. Au pôle supérieur la membrane externe, épaissie, reçoit après la coloration par le liquide d'Ehrlich-Biondi-Heidenhain (Biondi-Heidenhainische Dreifärbelösung) une couleur intense cerise (fig. 13, 14, 16, Pl. VI).

Le pôle supérieur se prolonge en un fil rigide, assez long, délicat, tandis que le pôle inférieur forme un fil beaucoup plus court. Les bases de ces deux fils sont réunies par un fil qui forme l'axe de la spore, comme on le voit bien sur les coupes transversales par les spores (fig. 14, 15, Pl. VI). Ces filaments, sur les préparations colorées par le liquide d'Ehrlich-Biondi-Heidenhain, prennent aussi la couleur cerise.

Le noyau semble se trouver au centre de la spore, mais comme il se colore très faiblement, il est très difficile d'étudier sa forme et sa position.

La longueur de la spore (sans le fil polaire) est environ de 2.5 μ ; la longueur du fil antérieur 5-5.5 μ, le diamètre transversal de la spore, où elle est le plus large, a 1-2 μ.

Il est digne de remarque que le noyau maternel ne s'use pas complètement pendant la formation des noyaux des spores, car il reste toujours un noyau dans le kyste adulte, qui renferme des spores complètement développées. Ce noyau est situé à la base du kyste, il est aplati et a la forme d'un fer à cheval, comme dans le kyste avant la formation des spores (fig. 11-16, Pl. VI).

Le kyste, qui renferme les spores développées, s'ouvre au sommet et par l'orifice ainsi formé elles pénètrent dans la cavité intestinale.

Je pense que dans un même kyste les spores peuvent se former plusieurs fois.

Comme je l'ai déjà dit, j'ai trouvé 8 ou 16 spores dans chaque kyste ; si le nombre est 16, les spores sont presque deux fois plus minces que dans le cas où on en trouve 8. La longueur est dans les deux cas la même.

Il est difficile de dire quelle est la position de notre parasite dans le système.

Je pense qu'il appartient peut-être aux Cnidosporidies et spécialement, à cause des dimensions extrêmement petites des spores, aux Microsporidies.

Cependant chez notre organisme la membrane de la spore n'est pas formée de deux tests, comme chez les Cnidosporidies typiques et la spore ne renferme pas de « capsules polaires » caractéristiques aussi pour les Cnidosporidies. Mais il y a des Cnidosporidies dépourvus de deux tests et de capsules polaires. Doflein s'exprime sur ce sujet (1911, p. 870) : « für eine Anzahl von Microsporidien ist die Zusammensetzung der Hülle aus zwei Schalen, wie bei den Myxosporidien, nachgewiesen ; doch ist für manche Arten die Bildung der Sporenhülle aus einem Stück wahrscheinlich. Bei vielen Microsporidien ist keine Polkapsel nachweisbar, bei manchen nicht einmal ein Polfaden... ».

Ainsi nous voyons que l'absence de deux tests et de capsules polaires n'empêche pas de mettre notre parasite parmi les Microsporidies. Le long fil antérieur répond au fil polaire (Polfaden) des Microsporidies typiques.

Pérez et Doflein (1911) divisent celles-ci en trois légions : 1° *Polysporogenea* (Doflein) ; 2° *Oligosporogenea* (Doflein) ; 3° *Monosporogenea* (Pérez). Notre parasite doit être classé parmi les *Oligosporogenea*.

III. *Le canal digestif du* Stomias boa.

Cet organe (fig. 10, *a, b,* Pl. III) est formé : 1° de l'*œsophage* ; 2° de l'*estomac* ; 3° de l'*intestin pylorique* (duodénum) ; 4° de l'*intestin moyen* et *rectal* sans limite distincte.

L'*œsophage*, dont les parois sont, comme les parois stomacales, profondément noires, passe à l'estomac sans limite externe et sans modifier son diamètre. L'*estomac* est très long, cylindrique, sacciforme. Plus bas nous verrons que quoique la structure interne de l'estomac diffère un peu dans les parties antérieure et postérieure, néanmoins dans toute la longueur elle répond à la structure caractéristique pour l'estomac (présence de glandes stomacales, structure de l'épithélium).

L'*intestin pylorique* sort de l'estomac en avant et à droite et diffère de celui-ci par la couleur blanche de sa paroi. Il se dirige en avant jusqu'au foie, où il s'amincit, s'aiguise en formant ici une sorte d'un cul-de-sac. De la base de celui-ci commence un autre rameau d'intestin pylorique, qui se dirige en arrière et passe directement à l'intestin moyen sans aucune limite externe. L'*intestin moyen* s'étend directement en arrière, parallèle à l'estomac, sans aucune courbure ; il passe sans limite distincte à un court *intestin rectal,* un peu plus étroit.

Le foie est assez grand, allongé, très peu lobé, élargi en avant, aminci en arrière, muni d'une grande vésicule biliaire ayant la forme d'un S, située entre la surface concave (interne) du foie et la paroi œsophagienne. Les conduits hépatique et cystique s'unissent en un canal biliaire commun (*ductus choledochus*), qui s'ouvre dans l'intestin pylorique.

Sur la longueur de l'intestin (et aussi de l'estomac chez plusieurs exemplaires)

s'étendent des cordons aplatis de tissu adipeux, jaunâtres (fig. 10 *p.*, Pl. III), qui s'unissent en avant. Comme nous le verrons plus bas, dans le tissu adipeux de ces cordons se trouvent les nombreux tubules pancréatiques avec leurs conduits.

Enfin on voit, en connexion intime avec l'œsophage, du côté ventral de celui-ci, un organe un peu énigmatique, que je prends (en partie) pour une glande thyroïdienne et c'est en me basant sur sa structure histologique, comme nous le verrons plus bas.

La structure histologique du canal digestif de *Stomias* montre beaucoup de particularités intéressantes.

L'œsophage possède une paroi assez forte et montre beaucoup de plis longitudinaux (fig. 20, Pl. VI). Ceux-ci sont formés par un épithélium et par un tissu conjonctif fibrillaire, dans lequel on distingue deux couches ; une interne plus compacte, se colorant plus intensivement et une externe, plus lâche. Dans la partie antérieure de l'œsophage l'épithélium possède une structure différente de celle de la partie postérieure. Dans la première on trouve un très grand nombre de cellules mucinogènes caliciformes (Becherzellen), sans tiges basales, avec les noyaux à la base. Parmi ces cellules, prépondérantes entre les cellules épithéliales de l'œsophage, se trouvent aussi les cellules ordinaires cylindriques, avec des noyaux ovoïdes au centre. Çà et là on voit deux couches de cellules épithéliales ordinaires entre les cellules glandulaires : cellules basales plus hautes, superficielles plus basses.

Enfin, aussi dans la partie antérieure de l'œsophage, on trouve un nombre restreint de cellules glandulaires, renfermant de grands granules, qui se colorent intensivement en rouge par l'éosine ; le noyau est situé à la base. Très probablement ce sont les cellules glandulaires séreuses.

Dans la partie postérieure de l'œsophage la structure de l'épithélium change. On voit ici un nombre plus petit de cellules glandulaires mucinogènes, qui ont la même structure, mais sont moins élargies que dans la partie antérieure. Parmi ces cellules on voit des cellules épithéliales ordinaires, qui donnent partout deux couches : cellules internes ou basales, extrêmement aplaties (dont les noyaux aplatis sont aussi visibles au-dessous de la base des cellules mucinogènes), et cellules externes cylindriques très hautes, un peu élargies au sommet, avec des noyaux ovoïdes au centre.

Nous avons dit qu'au-dessous de l'épithélium, dans la paroi de l'œsophage se trouvent deux couches de tissu conjonctif fibrillaire. La couche externe est limitée à la périphérie par une mince couche pigmentaire, formée de cellules pigmentaires profondément noires, très allongées. En dehors de cette couche pigmentaire on voit une couche très lâche de tissu conjonctif fibrillaire, dans laquelle il y a des fibres musculaires striées, isolées, qui courent circulairement et en même temps obliquement. C'est pourquoi sur les coupes transversales on trouve seulement des fibres circulaires très courtes.

Ces fibres circulaires se trouvent à la périphérie de la couche pigmentaire, tandis que plus au centre, mais seulement du côté droit (là où la paroi œsophagienne s'unit à l'aide de tissu conjonctif fibrillaire lâche avec le foie), on trouve aussi des fibres circulaires longitudinales striées, isolées. Celles-ci sont mutuellement séparées par des enveloppes pigmentaires, qui entourent les fibres et sont formées de cellules très allongées, profondément noires, comme nous le voyons sur la fig. 21, et sous un très fort grossissement aussi sur la fig. 5, Pl. VII.

L'organe sous-œsophagien (glande thyroïde).

Nous avons dit qu'en dehors de la mince couche pigmentaire de l'œsophage chez *Stomias* se trouve une couche lâche de tissu conjonctif fibrillaire, dans laquelle plongent les fibres musculaires circulaires et qui est en connexion avec le foie (fig. 22-24, Pl. VI).

Or cette couche de tissu fibrillaire lâche est fortement épaissie du côté ventral de l'œsophage, là où se trouve un organe glandulaire très intéressant. Cet organe est visible sur un assez grand nombre de coupes transversales par l'œsophage, notamment par la partie plus postérieure de celui-ci, au niveau où le foie est en connexion avec l'œsophage.

L'organe possède dans sa partie antérieure une structure paire ; ici il est formé de deux accumulations de tubules glandulaires fermés, entourés par de nombreux leucocytes, des cordons (trabécules) épithéliaux et de nombreux capillaires. Ces deux masses, droite et gauche, sont complètement isolées l'une de l'autre. Plus en arrière elles s'unissent en formant une masse impaire qui, entourée par un tissu conjonctif fibrillaire est ici (c'est-à-dire dans sa partie postérieure) isolée de la paroi œsophagienne (fig. 24 et 26, Pl. VI).

Le plus souvent dans chaque masse on trouve sur les coupes transversales 2-4 tubules épithéliaux assez larges, comme le montrent les séries complètes de coupes. Chaque tubule finit à ses deux extrémités en cul-de-sac ; parfois ces tubules se recourbent et forment de petites anses.

Sur la fig. 26, Pl. VI on voit, sous un grossissement plus fort, une partie d'une coupe transversale par l'organe décrit ; il y a ici quatre tubules coupés transversalement. Chaque tubule est isolé de ses voisins par une couche de tissu conjonctif lâche. Sa paroi est formée d'une couche d'épithélium cylindrique, haut, comme on le voit sous un grossissement encore plus fort sur les fig. 27 et 28, Pl. VI.

Le protoplasme des cellules épithéliales montre une structure striée. Les stries sont formées de rangées de corpuscules allongés, qui se colorent intensivement par l'éosine et ont l'aspect de mitochondries (fig. 28, Pl. VI). Le noyau est ovoïde et situé un peu plus près du sommet cellulaire. Au sommet des cellules on voit une bordure cuticulaire très délicate et des cils assez longs.

Le tubule est rempli par une sécrétion formée de granules très fins et de vésicules. Ces sécrétions sont partout vers la périphérie abondamment collées aux cils (fig. 28, Pl. VI).

Autour de ces tubules épithéliaux on voit des accumulations de nombreux lymphocytes, qui çà et là forment des amas plus grands, tandis que dans d'autres endroits se trouvent de grandes accumulations de tissu épithélial sous forme de cordons épithéliaux irréguliers, solides, entre lesquels comme aussi entre les lymphocytes, se trouve un grand nombre de troncs sanguins et de capillaires.

Le plus souvent les leucocytes sont accumulés du côté ventral de l'organe, tandis que les accumulations de cordons épithéliaux se trouvent du côté dorsal (fig. 26, Pl. VI). Mais il y a des cas où les deux formations ne sont pas aussi distinctement séparées l'une de l'autre.

Parmi les leucocytes on en trouve de deux sortes : 1° petits leucocytes avec un protoplasme homogène et un grand noyau riche en chromatine ; 2° grands leucocytes éosinophiles avec un noyau situé partout au pôle. Ce noyau possède très souvent des formes différentes : ronde, en fer à cheval, en biscuit, bilobée ou trilobée. Ces leucocytes sont très riches en protoplame rempli par des granules très fins et éosinophiles.

A l'intérieur des vaisseaux sanguins entourés par les leucocytes, on voit aussi en abondance deux sortes de ceux-ci (fig. 27, Pl. VI).

Les « cordons épithéliaux » nommés plus haut sont formés d'accumulations solides de cellules épithéliales, qui forment des trabécules, çà et là réunies les unes avec les autres. Entre ces trabécules se trouvent en abondance les capillaires sanguins.

Très souvent les trabécules montrent au centre une lumière remplie par un capillaire sanguin. Dans d'autres cas les cellules épithéliales entourent de tous côtés un capillaire sous forme d'une ou plusieurs couches de cellules hautes, étroites à la base et élargies au sommet (fig. 29, Pl. VI).

Le protoplasme de ces cellules épithéliales est très finement granuleux ; le noyau se trouve au centre ou plus près du sommet (élargi), ayant une forme ronde ou ovoïde, très souvent bilobée.

Il est encore une question : quelle est la valeur morphologique et physiologique de l'organe décrit plus haut ?

La présence de tubules glandulaires tapissés par un épithélium cylindrique et fermés de tous côtés, sans aucun conduit, l'abondance de capillaires autour de ces tubules et la présence de cordons solides épithéliaux entourant les capillaires, tout cela permet d'admettre presque avec certitude que nous avons ici à faire avec une glande à sécrétion interne. Mais à quelles glandes, connues chez d'autres poissons, répond notre organe sous-œsophagien ?

La présence de tubules glandulaires épithéliaux sans conduit et l'abondance de la sécrétion, sorte de substance colloïdale remplissant leur lumière, laissent admettre que cette glande répond, en partie au moins, à la glande thyroïde.

Cependant les relations topographiques parlent contre cette homologie. Chez les sélaciens la glande thyroïde, impaire, est située au-dessous de la symphyse mandibulaire, au point où le tronc artériel branchial se divise. Chez les téléostéens la glande thyroïde, paire, est située à l'extrémité postérieure du premier arc branchial (R. Wiedersheim). Ces relations topographiques ne répondent pas à celles de l'organe décrit chez *Stomias*.

Mais les relations topographiques embryonnaires, par exemple chez l'*Ammocoetes* et chez d'autres vertébrés (où la glande thyroïde se développe comme un produit de la paroi ventrale du pharynx embryonnaire, étant primitivement située en avant du sac péricardial) répondent complètement à la topographie de l'organe sous-œsophagien chez *Stomias*.

Cependant si j'admets l'homologie de cet organe avec la glande thyroïde chez d'autres vertébrés, je dois ajouter que cette homologie n'est pas complète, parce que dans la glande sous-œsophagienne de *Stomias* on trouve non seulement les tubules (follicules), qui répondraient aux follicules de la glande thyroïde typique, mais aussi les cordons épithéliaux solides et les accumulations de leucocytes.

Nous pouvons donc conclure que la glande sous-œsophagienne chez *Stomias* est un organe à sécrétion interne et répond en partie à la glande thyroïde des autres vertébrés.

Enfin il faut ajouter que cet organe chez *Stomias* est entouré par un tissu conjonctif fibrillaire lâche qui, comme je l'ai déjà dit, passe directement au même tissu de l'œsophage et renferme çà et là près de la périphérie de nombreuses cellules pigmentaires noires (fig. 26, Pl. VI).

L'*estomac* chez *Stomias boa* possède une structure très intéressante, en ce que les glandes sont développées sur toute la longueur très grande du sac stomacal. C'est pourquoi ces glandes sont isolées l'une de l'autre et situées à distances réciproques assez grandes. Seulement en arrière, là où l'estomac finit en cul-de-sac, elles sont plus ramassées, en formant ici les glandes du « fundus », tandis que les glandes de la partie antérieure et centrale sont des glandes « pyloriques ».

Comme nous le voyons sur la fig. 25, Pl. VI, dans la partie antérieure et centrale de l'estomac la paroi est assez épaisse. On distingue ici une couche épithéliale avec des glandes isolées et une couche de tissu conjonctif fibrillaire sous-épithéliale, très épaisse, dans laquelle, comme dans celle de l'œsophage on distingue aussi une couche interne un peu plus compacte et une externe un peu plus lâche. Le tissu conjonctif et l'épithélium forment de nombreux et épais plis longitudinaux. En dehors du tissu conjonctif se trouve une couche très mince de cellules pigmentaires allongées, noires et à la périphérie de cette couche on voit encore une couche musculaire, formée de fibres striées, isolées, qui courent dans une direction circulaire et en même temps oblique. C'est pourquoi sur les coupes transversales on ne voit pas de longues fibres circulaires,

mais des fibres très courtes qui outre cela s'entrelacent en partie. Seulement dans le voisinage de l'endroit où commence l'intestin pylorique, on voit une couche de fibres musculaires lisses circulaires. Comme nous le verrons plus bas, dans la partie postérieure de l'estomac se trouvent aussi des fibres musculaires lisses et notamment une couche interne circulaire et une couche externe longitudinale.

L'épithélium stomacal montre plusieurs particularités histologiques dignes d'intérêt. Tandis que chez d'autres poissons, disséqués par moi, l'épithélium stomacal est partout haut, cylindrique, il montre chez *Stomias* une assez grande variation dans son aspect et notamment dans les parties antérieure et moyenne de l'estomac (fig. 17-19, Pl. VI). Ici il y a des régions, où l'épithélium est assez bas et où les longs axes des noyaux sont parallèles à la surface de l'épithélium. Dans d'autres points l'épithélium est cubique ou cylindrique.

Un épithélium typique, haut, cylindrique est partout visible dans la partie postérieure de l'estomac, là où se trouvent les glandes du « fundus ».

Il est encore digne d'intérêt que dans la partie antérieure et moyenne de l'estomac les cellules épithéliales cylindriques montrent très souvent à la base un, deux ou trois prolongements minces, qui s'enfoncent dans le tissu conjonctif sous-épithélial (fig. 6, Pl. VII), relations que je n'ai pas observées chez d'autres poissons.

Dans chaque cellule épithéliale, indépendamment de sa forme, on distingue une partie basale où le protoplasme est finement granuleux et un sommet qui forme un « tampon » typique. Ces tampons montrent partout des striations longitudinales très fines.

Les noyaux des cellules épithéliales sont ovoïdes et très caractéristiques, parce que leur chromatine est le plus souvent accumulée principalement à la périphérie et au centre, liée à un des pôles, en formant une sorte d'axe du noyau. Ce pôle montre un petit enfoncement et c'est pourquoi le noyau semble être bilobé à ce pôle, comme on le voit sur la fig. 6, Pl. VII. Les nucléoles ne sont pas visibles.

Comme je l'ai déjà dit, les glandes stomacales dans la partie antérieure et moyenne de l'estomac sont isolées et situées à des distances assez grandes l'une de l'autre. Le plus souvent elles possèdent la structure visible sur les fig. 5-9, Pl. VII ; notamment l'épithélium stomacal, sans modifier sa structure, forme un enfoncement, au fond duquel s'ouvrent les deux conduits glandulaires dont l'épithélium se compose de cellules cylindriques ou cubiques sans tampon au sommet. Chacun de ces conduits s'amincit un peu vers la périphérie et se divise en deux canaux qui passent à des parties glandulaires. Dans d'autres cas le conduit passe directement, sans bifurcation, à une partie sécrétoire, qui à son tour se divise en deux tubules glandulaires. Parfois, mais en général très rarement, un de ces derniers se divise encore en deux tubules très courts. Généralement les tubules glandulaires sont courts.

Très souvent on voit seulement un conduit glandulaire, qui s'ouvre au fond de l'enfoncement épithélial et qui se prolonge en un tubule sécrétoire divisé bientôt en deux courts tubules.

Les cellules sécrétoires sont cubiques ou un peu élargies à la base et amincies au sommet.

Le protoplasme est très finement granuleux, ce qu'on voit bien sur les préparations colorées par l'hématoxyline avec l'éosine, où ces fins granules sont rougeâtres. Sur les préparations colorées par le liquide de Biondi-Heidenhain (Biondi-Heidenhainische Dreifärbelösung) on voit des granules plus gros, de couleur cerise, mais seulement dans la partie périphérique de la cellule, autour du noyau.

Les noyaux des cellules glandulaires sont assez grands, ronds ou ovoïdes, situés à la base.

La cavité du tubule glandulaire est assez étroite.

Dans la partie postérieure de l'estomac, au voisinage de l'extrémité qui finit en cul-de-sac, l'épithélium est haut, cylindrique, bien délimité du tissu conjonctif sous-épithélial. L'épithélium montre un nombre très grand d'enfoncements ; au fond de ceux-ci s'ouvrent les conduits des glandes du « fundus ».

Dans chaque enfoncement s'ouvre un ou deux conduits, qui ordinairement ne se divisent pas, mais passent directement à des parties tubulaires sécrétoires. Ces dernières montrent le plus souvent une bifurcation en deux tubules généralement plus longs que dans les glandes pyloriques et formant des sinuosités. C'est pourquoi sur les coupes transversales par la paroi stomacale on remarque un nombre très grand de coupes par ces glandes dans toute l'épaisseur du tissu conjonctif sous-épithélial, comme on le voit sur la fig. 5, Pl. VII. Entre ces glandes il y a ici un nombre très grand de capillaires.

En dehors de la couche de tissu conjonctif on voit plusieurs couches de cellules pigmentaires profondément noires, qui çà et là pénètrent aussi entre les glandes mêmes.

En dehors des couches pigmentaires se trouve la musculature (lisse), qui forme deux couches : une interne beaucoup plus épaisse, circulaire et une externe, plus mince, longitudinale, très peu développée (fig. 5, Pl. VII).

L'intestin pylorique. — Sa forme externe a été décrite plus haut. Dans toute sa longueur il possède la même structure histologique. La muqueuse forme, comme dans l'estomac, d'épais plis longitudinaux. L'épithélium a une structure complètement identique à celle de l'épithélium stomacal ; il est cubique ou cylindrique, çà et là assez bas (comme dans les parties antérieure et moyenne de l'estomac) ; chaque cellule est munie d'un tampon au sommet. Sous un grossissement plus fort on voit que ces tampons ont une striation fine, longitudinale, comme dans l'épithélium stomacal. Les noyaux aussi possèdent le même caractère que dans celui-ci. Le tissu conjonctif fibrillaire sous-épithélial forme une

épaisse couche ; la couche musculaire est aussi assez épaisse et est formée de fibres lisses circulaires.

Le foie et la vésicule biliaire. — La structure histologique du foie est la même que chez *Melamphaes* et c'est pourquoi je ne donne pas la description de celle-ci chez *Stomias*.

Mais la vésicule biliaire, organe grand, on peut même dire gigantesque, qui manque chez *Melamphaes*, montre chez *Stomias* plusieurs particularités très intéressantes dans sa structure histologique.

On sait que généralement la paroi de la vésicule biliaire des vertébrés est tapissé par un épithélium haut, cylindrique. Or chez *Stomias boa* on trouve au contraire un épithélium très bas (fig. 3, Pl. VII). Vu de la face interne il montre des cellules polygonales, irrégulières. Sur les coupes on voit entre les cellules et à la surface libre une pellicule homogène, qui se colore assez fortement par l'éosine. Le protoplasme est alvéolaire ; les noyaux ovoïdes ou plus souvent piriformes se trouvent directement au-dessous de la face interne libre des cellules (fig. 3, Pl. VII).

En dehors de l'épithélium se trouve une couche de tissu conjonctif fibrillaire avec des cellules fusiformes, très allongées. Dans la partie périphérique de ce tissu on voit les fibres musculaires lisses, isolées, circulaires, en nombre restreint.

Dans le conduit de la vésicule biliaire (*ductus cysticus*) l'épithélium est cubique ; la surface libre des cellules est munie d'une bordure mince, striée ; les noyaux sont ronds et situés à la base. Le tissu conjonctif fibrillaire entourant l'épithélium forme une couche plus épaisse que dans la vésicule biliaire même et renferme aussi un petit nombre de fibres musculaires lisses, circulaires, séparées l'une de l'autre (fig. 2, Pl. VII).

Le conduit de la vésicule biliaire possède la même structure dans sa partie initiale. Plus en arrière l'épithélium est haut, cylindrique, à noyaux allongés ; il forme un certain nombre de plis longitudinaux bas. Cette partie du conduit, ainsi que le conduit hépatique (*ductus hepaticus*) sont entourés par une couche commune de tissu conjonctif fibrillaire.

Le *conduit hépatique* a la même structure que la partie postérieure du *ductus cysticus :* l'épithélium est haut, cylindrique, avec des noyaux allongés au centre des cellules ; la surface libre de celles-ci est munie d'une bordure finement striée. L'épithélium forme un petit nombre de plis longitudinaux bas. En dehors de l'épithélium, dans la couche commune de tissu conjonctif fibrillaire, on voit des fibres musculaires isolées autour de l'épithélium du *ductus cysticus* ainsi qu'autour de celui du *ductus hepaticus* ; dans celui-ci en nombre plus grand que dans celui-là (fig. 1, Pl. VII).

Sur une série de coupes transversales on voit le point où ces deux conduits s'unissent et forment un conduit unique, *ductus choledochus*, qui possède la même structure que le *ductus hepaticus*.

Dans l'épithélium du *ductus cysticus,* du *ductus hepaticus* et de l'intestin pylorique on rencontre les parasites que nous avons décrits plus haut.

L'*intestin moyen* et l'*intestin rectal* ne présentent dans leur structure histologique rien d'extraordinaire. La paroi intestinale est mince ; la relation d'épaisseur de l'épithélium au reste de la paroi intestinale (couche de tissu conjonctif fibrillaire et musculature) est comme 1.5 à 1. L'épithélium est formé de cellules hautes, cylindriques, munies d'une bordure en brosse ; les cellules mucinogènes sont munies d'une tige basale. Quant à la musculature, on distingue une couche circulaire interne et une longitudinale externe (formée de faisceaux isolés), mais çà et là il y a seulement la couche circulaire. Dans l'intestin rectal, dont la paroi est un peu plus épaisse que celle de l'intestin moyen, on trouve partout les deux couches musculaires (fig. 12, 13, Pl. VII).

CHAPITRE TROISIÈME

Ostéologie, Myologie, Organes respiratoires, Système nerveux, Organes génitaux et Remarques sur la position systématique de *Gastrostomus Bairdi* Gill et Ryder.

Les premiers savants qui ont donné une description du squelette et de la musculature du *Gastrostomus*, sont Théodor Gill et John A. Ryder dans le travail « On the Anatomy and Relations of the Eurypharyngidæ » (Proceeding of United States National Museum vol. VI, n° 18. 1883).

I. *Le crâne.*

D'après les auteurs cités, le crâne du *Gastrostomus* « is really pentagonal, but apparently, in the main, transversely quadrate, expanding backwards around the foramen magnum (which is conspicuous from above) and forwards into the ethmoid expansion, which is separated from the main portion by a strangulation ; below it appears to have more of a pentagonal outline on account of the less irregularity of the surface near the contour ».

D'après ces auteurs la notocorde persiste dans le crâne jusqu'à la moitié de la longueur du basioccipital.

Ils distinguent dans le crâne du *Gastrostomus* les os suivants : 1° ***basioccipitale*** ; 2° ***supraoccipitale*** (« very small... developed as a transverse bone above the foramen magnum and protruded forwards as a triangular edge between the parietals ») ; 3° ***opisthooticum*** ; 4° ***prooticum*** (« a discoidal element... with which alone hyomandibulare articulates...») ; 5° ***exoccipitale*** ; 6° ***alisphenoidea*** ; 7° ***pterotica*** (« external to the parietals... with lateral and ventral fossæ for the insertion of the strong muscle which move the jaws ») ; 8° ***parasphenoideum*** (« extends as a narrow splint from the hinter portion of the basiooccipital to very near the end of the rostrum ») ; 9° ***præsphenoidea*** ou ***alisphenoidea*** ; 10° ***parietalia*** ; 11° ***postfrontalia*** (« which form lateraly the posterior border of the orbit ») ; 12° ***ethmoideum*** (« or rostral part of the cranium »).

Quant au *vomer*, les auteurs disent : « There is no vomer developed, but a triangular cartilaginous element pendent from the cranial rostrum affords attachement for the palatine element anteriorly ».

L'*hyomandibulaire* et spécialement le *quadratum* sont très allongés. L'extrémité distale du quadratum forme avec « articular end of the mandible a complete ginglymus joint ».

Les éléments squelettiques branchiaux sont « probably in large part cartilaginous and imperfectly developed ».

C. Tate Regan donne un dessin du crâne de *Gastrostomus* dans son travail « The anatomy and classification of the teleostean Fishes of the Order Lyomeri » (Annals and Magazine of Natural History, ser. 8, vol. x, september 1912).

Il distingue, entre autres, un « *frontale* » non mentionné par Gill et Ryder, un « *sphenoticum* » qui répond probablement au « *postfrontale* » de Gill et Ryder, les « *epiotica* » non mentionnés par Gill et Ryder, qui répondent probablement aux « *opistootica* » de ces derniers auteurs.

E. Zugmayer a donné dans son grand ouvrage sur les poissons provenant des campagnes du yacht *Princesse-Alice* (Rés. Camp. Scient. xxxv. Monaco 1911) une description générale du crâne de *Gastrostomus* sans aucun détail. Plus tard il en a donné dans son travail « Le crâne du *Gastostromus Bairdi* » (Bull. de l'Instit. Océanogr. Monaco, n° 254, 1913) une description un peu plus détaillée.

D'après Zugmayer le crâne de *Gastrostomus* est formé par les os suivants : 1° nasal ; 2° ethmoïde *(mesoethmoideum)* ; 3° frontal antérieur *(ethmoideum laterale)* ; 4° frontal principal *(frontale)* ; 5° frontal postérieur *(sphenoticum)* ; 6° mastoïdien *(pteroticum)* ; 7° pariétal ; 8° occipital supérieur *(supraoccipitale)* ; 9° occipital latéral *(exoccipitale)* ; 10° occipital externe *(epioticum)* ; 11° basilaire *(basioccipitale)* ; 12° vomer ; 13° sphénoïde *(parasphenoideum)* ; 14° aile du sphénoïde *(prooticum)*.

La terminologie de Zugmayer n'est pas partout correcte. Par exemple, pourquoi nomme-t-il le « *prooticum* » aile du sphénoide ? *Alisphenoideum* est un os tout à fait différent du « *prooticum* » !

Le suspenseur dirigé obliquement en arrière et en bas se compose, d'après Zugmayer, de deux os, à savoir : le transversal (*hyomandibulare*) et le jugal (*quadratum*), le transversal étant en outre articulé assez librement avec le mastoïdien ; la mâchoire supérieure est mobile autant dans le sens de l'horizontale que dans le sens de la verticale.

Les dessins donnés par Zugmayer (vues dorsale et ventrale du crâne) sont schématiques. On peut donc dire que dans la littérature seulement les figures (fig. 1 et 2, Pl. viii) données par moi montrent les relations naturelles du crâne de *Gastrostomus*. De plus je trouve que les dessins de Zugmayer ne sont pas complètement corrects en ce qui concerne les limites entre certains os du crâne.

A ma disposition étaient deux crânes préparés par moi-même. Je les ai nettoyés soigneusement, puis je les ai colorés un peu (un exemplaire par l'éosine, le second par le paracarmin), mis dans l'alcool absolu et ensuite dans le xylol

pour les éclaircir le mieux possible. Par cette méthode j'ai obtenu des crânes sur lesquels toutes les limites entre les os étaient très visibles et toutes les parties cartilagineuses conservaient leurs formes naturelles.

La méthode décrite s'est montrée d'autant plus utile que dans le crâne éclairci par le xylol le cerveau avec tous les nerfs, assez fortement colorés en rouge, étaient très visibles quant à leur position naturelle dans le crâne. Ensuite j'ai étudié aussi les crânes à l'état sec. Ce n'est qu'en comparant les préparations sèches avec celles dans le xylol qu'on peut bien étudier tous les détails ; si au contraire on observe seulement le crâne sec, on peut facilement ne pas voir les vraies limites entre les os et la forme naturelle des parties cartilagineuses.

Je possédais aussi (dans l'alcool) un exemplaire de crâne préparé par M. Zugmayer.

Sur ces trois exemplaires je pouvais bien distinguer toutes les parties du squelette crânien et mes dessins sont faits par comparaison de ces trois crânes.

A la face dorsale du crâne seulement les *parietalia* se trouvent au plus haut niveau ; toutes les autres parties descendent un peu obliquement vers le côté ventral et le plus bas situé est l'*ethmoideum*, aussi le *basioccipitale*, comme nous le voyons sur la photographie fig. 3, Pl. VIII (vue latérale du crâne).

A cette face crânienne on distingue les os suivants : 1° *basioccipitale* et, latéralement, 2° *occipitalia lateralia* s. *exoccipitalia*. Ces trois os limitent le grand trou postérieur, triangulaire, *foramen magnum* ; 3° *parietalia*, os grands, quadrangulaires, formant la plus grande partie de la voûte crânienne ; à leur face externe ils sont munis de deux *cristæ parietales transversales* et de deux *cristæ obliquæ* qui s'unissent au point central de la face dorsale de l'os et servent à l'insertion du *musculus rectus capitis superior ;* 4° *frontalia*, dont chacun est formé de deux parties : *a*, postérieure, plus large, lamelliforme, qui s'étend obliquement du côté supérieur et postérieur vers le côté inférieur et antérieur ; *b*, antérieure, plus étroite, triangulaire, aussi lamelliforme, qui a une position presque horizontale et est fortement réunie avec l'*ethmoidale* ; 5° *ethmoidale* ou *ethmoidale mediale*, os impair, triangulaire, lamelliforme, très mince, situé en avant des *frontalia*, fortement réuni avec le : 6° *nasale* ou partie rostrale du crâne, fortement développée, cartilagineuse.

Latéralement, sur le côté dorsal du crâne, à droite et à gauche du *nasale*, on voit deux lamelles représentant les parties antérieures et latérales des *ethmoidalia lateralia* (fig. 1, 2, Pl. VIII, *E. L.*) ; 7° *prootica*, deux grands os dorso-latéraux, nommés par Regan *pterotica*, par Zugmayer *Mastoiden (pterotica)*, en forme de cuillère, élargis en avant, beaucoup plus étroits en arrière, munis du côté externe d'un enfoncement profond, *fossa prootica* ; 8° *sphenotica*, nommés par Zugmayer « frontal postérieur », ce qui n'est pas juste ; ils forment des coins entre les frontale, parietale et prooticum de chaque côté ; 9° *opisthootica*, os quadrangulaires (vus du côté dorsal), situés entre les *parietale, occipitale*

laterale et *prooticum* de chaque côté ; ces os avaient été nommés par Zugmayer « occipital externe », sans raison, car à l'occipital externe répond en latin *exooccipitale*, qui est le synonyme d'*occipitale laterale*.

Nous avons déjà dit plus haut que le *foramen magnum,* triangulaire avec des angles arrondis, est limité par le *basioccipitale* et les *occipitalia lateralia*. Mais les bords de ces derniers, au-dessus du foramen magnum, montrent un épaississement indiqué par Gill et Ryder, de même que par Zugmayer, comme *supraoccipitale s. occipitale superius*. Mais d'après mes recherches il n'y a pas ici un os bien séparé, mais seulement un épaississement des bords des *occipitalia lateralia*, peut être donc un *supraoccipitale* très réduit, intimement réuni avec ceux-ci.

Vu du côté dorsal, le crâne montre deux paires de protubérances : une antérieure et latérale, où le *prooticum* se réunit avec le *sphenoticum* et une postérieure et latérale, où l'*opisthooticum* se réunit avec le *prooticum*.

Je dois encore ajouter qu'à la face dorsale du crâne, au point où vers la ligne médiane les deux *frontalia* se réunissent avec les deux *parietalia*, se trouve un enfoncement triangulaire, où la paroi crânienne est beaucoup plus mince que dans d'autres parties de la voûte crânienne et c'est pourquoi il se déchire ici facilement pendant la préparation. Dans différents exemplaires du crâne cet enfoncement montre un degré de développement assez variable et c'est pourquoi cette région crânienne est en général représentée par divers auteurs d'une manière assez différente.

A la face ventrale du crâne je distingue les os suivants : 1° *basioccipitale* ; 2° *occipitalia lateralia* ; 3° *basisphenoideum*, os pentagonal, situé en avant du basioccipital, muni à sa face ventrale d'une crête longitudinale, qui est un peu élargie en arrière, où elle se prolonge sans limite distincte vers l'extrémité postérieure de l'os ; 4° *alisphenoidea,* grands os situés en avant du basisphénoide et des *occipitalia lateralia* ; leurs extrémités antérieure et latérale sont renflées et arrondies ; à leur face ventrale se trouve un enfoncement assez profond pour la fixation des muscles ; enfin on voit ici trois grands trous pour les *nervus trigeminus* ; 5° *orbitosphenoidea,* situés en avant (et un peu latéralement) des *alisphenoidea ;* ils limitent la cavité orbitaire du côté latéral et en partie du côté dorsal. Vu de la face ventrale, cet os se présente sous forme d'une pyramide, dont le sommet est dirigé en avant et en bas, la base en arrière et en haut où il confine avec l'alisphénoïde. Zugmayer pense sans raison que notre orbitosphénoïde constitue seulement une partie ventrale du sphenoticum, parce qu'il n'avait remarqué aucune limite entre ces os. Mais son dessin (vue ventrale du crâne) n'est pas correct ; l'os qu'il indique sur cette figure par le numéro 6, montre une limite longitudinale, comme on le voit sur notre fig. 1, Pl. VIII, c'est-à-dire une limite entre une partie du sphenoticum (*S*) formant une partie de la paroi orbitaire et de l'orbitosphénoïde, limite très

visible sur un crâne soigneusement préparé ; on peut aussi séparer ces deux os complètement l'un de l'autre ; 6° les grands *ethmoidalia lateralia* présentent un cartilage lamelliforme, élargi en avant, situé à la face ventrale du crâne, limité en arrière par les alisphénoïdes ; ils forment aussi la paroi interne de la cavité orbitaire. Zugmayer a nommé cet os « frontal antérieur », mais sans raison, parce que le frontal n'est jamais situé à la face ventrale du crâne ; 7° avec les *ethmoidalia lateralia* (à la face ventrale) s'unit fortement un os très mince, lamelliforme, élargi en avant, très aigu en arrière ; c'est le *vomer*, dont l'extrémité postérieure est réunie avec la crête longitudinale du basisphénoïde.

Enfin on voit encore à la face ventrale du crâne les os déjà mentionnés plus haut : *prootica* et *opisthootica*.

La cavité orbitaire est assez vaste et limitée par les os suivants : 1° *ethmoidale laterale* ; 2° *orbitosphenoideum* ; 3° *alisphenoideum* (le bord postérieur) ; 4° *sphenoticum*.

L'enfoncement articulaire latéro-ventral du crâne *(fossa articularis)*, où s'articule l'*hyomandibulare*, est limité principalement par l'*alisphenoideum* et le *prooticum*, en partie aussi par l'*opisthooticum*.

Enfin je dois faire remarquer qu'à la face ventrale du crâne on voit deux paires de protubérances latérales : une antéro-ventrale et une postéro-ventrale et que la partie postérieure, hémisphérique, renflée, du basioccipital, articulée avec la première vertèbre, est munie d'un profond enfoncement ouvert en arrière et rempli par le tissu de la corde dorsale.

Le *suspenseur*, dirigé en arrière et en bas, est formé de deux os, qui sont l'*hyomandibulare* et le *quadratum*. Ces os, comme aussi les mandibules et les maxilles, sont énormément allongés, en forme de baguettes et servent à la fixation des parois limitant la gigantesque cavité buccale.

L'hyomandibulaire est un os long, aplati latéralement, dont l'extrémité antérieure (capitulum) de même un peu aplatie, à bords arrondis, s'articule avec le crâne. Il est dirigé en arrière et en bas ; sur sa face latérale et un peu ventrale on voit sur toute la longueur un profond sillon longitudinal. Un très court ligament articulaire hyomandibulo-crânien s'étend entre le fond de l'enfoncement articulaire et le capitulum de l'hyomandibulaire. Au-dessous du capitulum prend naissance un second ligament hyomandibulo-crânien accessoire, fort, assez long, qui s'attache au crâne à la protubérance latéro-ventrale postérieure.

L'extrémité postérieure (inférieure) de l'hyomandibulaire est arrondie et forme le *capitulum inferius* de cet os. De celui-ci jusqu'au *capitulum superius* du *quadratum*, très bien dévelopé, s'étend un fort *ligamentum capsulare* sacciforme ; les extrémités (capitula) de ces deux os sont situées assez librement dans la vaste cavité capsulaire (comme on le voit sur la fig. 10, Pl. VIII) et c'est pourquoi les mouvements de ces deux os dans cette articulation sont très libres.

Le *quadratum* (fig. 10, *A*, fig. 6 *A*, fig. 8, *qu*, Pl. VIII) est presque deux fois aussi

long que l'hyomandibulaire, il a aussi la forme d'une baguette un peu aplatie et est muni sur sa face ventrale d'un sillon assez profond, limité latéralement par les parties lamelleuses très minces. Il s'étend dans la même direction que l'hyomandibulaire et forme avec celui-ci une ligne droite. Le *capitulum superius* s'articule, comme nous l'avons dit, très librement avec l'hyomandibulaire. L'extrémité postérieure (inférieure) forme un *capitulum posterius*, qui s'articule avec le capitulum de la mandibule.

Cette dernière articulation (quadrato-mandibulaire) est très complète ; le capitulum arrondi du quadratum s'articule avec l'enfoncement correspondant (fossa articularis) du capitulum mandibulaire ; en un mot nous avons ici un beau *ginglymus*.

On distingue dans cette articulation un *ligamentum capsulare* et trois *ligamenta accessoria : lig. quadrato-mandibulare posterius* et deux *ligamenta quadrato-mandibularia lateralia*, tous forts et courts. Le ligament quadrato-mandibulaire latéral est bien visible sur la fig. 10, Pl. VIII.

La mandibule est aussi très longue, en forme de baguette un peu aplatie latéralement ; le bord supérieur est muni de 2-3 rangées de dents extrêmement petites. L'extrémité postérieure présente un *capitulum* avec un enfoncement (fossa articularis), qui s'articule avec le *capitulum* du *quadratum* et se prolonge en arrière comme un *processus posterior* ressemblant à l'*olecranon ulnae* chez l'homme ; il sert à la fixation d'un tendon du *musculus depressor mandibulæ s. mandibularis superior* (fig. 10, *L.*, Pl. VIII).

Les deux mandibules se réunissent à l'extrémité antérieure, où se trouve un crochet dirigé en bas. Les mandibules sont réunies par une large membrane de la peau, qui forme la paroi ventrale de la cavité buccale.

Il est très intéressant de voir que chez un de mes exemplaires, qui restait complètement intact, près de l'articulation quadrato-mandibulaire, se fixe au bord de la mandibule un court repli de la peau, qui s'étend en haut et s'attache au bord de la partie la plus postérieure de la maxille (fig. 8, Pl. VIII). Ces relations sont intéressantes parce que Brauer et Zugmayer ne représentent sur leurs dessins aucun pli de la peau entre les parties les plus postérieures des mandibules et des maxilles. Sur les figures données par ces auteurs, ces deux os sont libres jusqu'au point de leur articulation postérieure et la fente orale est ainsi latéralement plus longue que chez l'exemplaire mentionné par moi. Je ne peux pas dire si ma forme présente une variété spéciale, qui diffère par cette modification anatomique des autres formes ou si les auteurs cités plus haut ne possédaient pas d'exemplaires complètement intacts, chez lesquels ce repli de la peau était déchiré.

Les *maxilles* sont aussi très longues, en forme de baguettes minces, élastiques (comme les mandibules), aplaties latéralement et munies au bord inférieur de rangées de dents extrêmement petites et fines. A l'extrémité postérieure la maxille se réunit à l'aide d'un très court mais fort ligament maxillo-mandibulaire avec la mandibule, un peu en avant de l'articulation quadrato-mandibulaire.

A l'extrémité antérieure des maxilles on voit leur fixation commune mobile à l'aide d'un plat et large *ligamentum cranio-maxillare*, qui s'élargit en avant et se fixe au crâne à la face ventrale des *ethmoidalia* et du *vomer*. Ce large et fort *ligamentum cranio-maxillare* est visible sur l'os, fig. 8 et 9, Pl. VIII.

Ainsi nous voyons que le crâne du *Gastrostomus* a une structure bien singulière qui ne répond pas à celle des autres téléostéens.

Avant tout il est étonnant que chez le *Gastrostomus* il n'y ait aucune trace d'os operculaires, que les maxilles soient réunies avec le crâne seulement à l'aide d'un ligament *(l. cranio-maxillare)*, que les *hyomandibulare, quadratum*, *mandibula* et *maxilla* soient extrêmement allongés et que dans le crâne manquent plusieurs os, caractéristiques pour les crânes des autres téléostéens, par exemple les os ptérygoïdiens (*metapterygoideum, entopterygoideum*, *ectopterygoideum*, *palatinum*, *parasphenoideum*, *intermaxillare*, *articulare, dentale*, *angulare*, etc.) quant aux cartilages des arcs branchiaux, ici très réduits, je les décrirai plus bas (voir les organes de la respiration).

II. *La colonne vertébrale.*

Les vertèbres dont le nombre, d'après Zugmayer, est 110, montrent des particularités anatomiques intéressantes.

Le corps *(corpus vertebræ)* est allongé, très fortement amphicœle. Chaque corps vertébral a la forme de deux cônes tronqués réunis par les sommets. La *corde dorsale,* avec son *elastica chordæ* assez épaisse, est partout développée, c'est-à-dire entre les vertèbres et dans les corps vertébraux ; seulement au centre de ceux-ci, là où la paroi osseuse est plus épaisse, la corde est naturellement plus mince.

A la partie centrale du corps vertébral on voit une paire de neurapophyses minces, courtes, cylindriques et vis-à-vis de celles-ci une paire d'hémapophyses semblables, un peu plus longues. Cependant il est très curieux que dans la préparation [1] de la colonne vertébrale faite par Zugmayer je n'aie trouvé aucune hémapophyse sur les 22 vertèbres antérieures, tandis que sur les suivantes elles sont très bien développées. Zugmayer n'a pas bien observé ces relations ; sur la fig. 3 *d*, pl. IV de son ouvrage, Poissons provenant des campagnes du yacht *Princesse-Alice* 1911 (Résultats d. C. Sc. Fasc. XXXV), qui représente la colonne vertébrale du *Gastrostomus*, il a dessiné seulement les neurapophyses. Je ne sais pas si Zugmayer, pendant la préparation de la colonne vertébrale, a arraché par hasard les hémapophyses dans la partie antérieure de celle-ci, ou si ces apophyses manquent ici vraiment, ce qui est possible, parce que généralement elles sont

[1] Cette préparation (le crâne avec toute la colonne vertébrale) m'a été remise par M. le Dr Jules Richard.

ici développées plus faiblement que plus en arrière. En outre chaque corps vertébral est muni du côté ventral de deux lamelles ventro-latérales, dont chacune est plus haute en avant et plus basse en arrière et mince ou complètement réduite au centre. Dans la région postérieure du corps, où les hémapophyses sont bien développées et les parties centrales des lamelles ne sont pas complètement réduites, les hémapophyses passent par ces lamelles, étant plus hautes que celles-ci.

Gill et Ryder ont aussi observé les neurapophyses, mais ils n'avaient pas vu les hémapophyses et ont pris les lamelles ventrales pour ces dernières. Ils disent : « Haemapophyses are represented by parallel plates on ventral face of the centra, and these plates are broadest at the ends of the vertebrae ».

Zugmayer aussi nomme les « plaques triangulaires » hémapophyses.

Il me semble que les plaques (lamelles) triangulaires et les processus centraux nommés par moi hémapophyses doivent être considérés comme parties différenciées des hémapophyses chez d'autres téléostéens.

Je peux confirmer complètement l'observation de Gill et Ryder, d'après laquelle la première vertèbre est plus courte que les autres et « the caudal vertebrae are simpler than those of the body and prebranchial region ; at the extreme tip of the tail the are possibly no vertebrae differentiated. »

Sur les coupes on voit que la paroi de la vertèbre est formé d'un tissu osseux avec des cellules allongées. Dans la partie basale de chaque neurapophyse et hémapophyse se trouve une petite île de cartilage hyalin, dans lequel les cellules sont situées parallèlement les unes aux autres et sont aplaties (fig. 12-14, Pl. VIII). Le cartilage est enveloppé par une partie osseuse homogène.

Le tissu de la corde dorsale, comme en général chez les téléostéens, est formé de grandes cellules fortement vacuolisées, polygonales. L'*elastica chordæ* est homogène ; l'épithélium de la corde n'est pas visible chez les formes adultes. Au centre du tissu de la corde il y a une cavité assez grande.

Dans la partie mince, filiforme, postérieure de la queue on ne voit pas de vertèbres bien développées et séparées, mais une colonne vertébrale très réduite, notamment dans cette région du corps se prolonge seulement un tubule osseux continu à parois minces et élastiques, muni d'une cavité centrale, qui constitue une prolongation de celle de la corde dorsale (fig. 13, Pl. VIII).

Les corps des vertèbres, là où elles sont bien développées et séparées, se réunissent à l'aide d'un fort ligament intervertébral.

Les côtes manquent complètement, ce qui est aussi très caractéristique pour l'organisation de *Gastrostomus*.

Les *basalia interspinalia* des rayons de la nageoire dorsale sont formés de deux pièces, ce qui a été bien observé par Gill et Ryder : d'une pièce proximale et d'une distale dont les extrémités articulaires renferment des noyaux cartilagineux. Les rayons mêmes ont une partie basale, articulaire, renflée, divisée en

deux moitiés : droite et gauche ; cette partie basale s'articule avec la partie non segmentée du rayon.

Je dois encore remarquer qu'il y a aussi des pièces cartilagineuses basales dans la ligne ventrale médiane, qui répondent aux *basalia* de la nageoire anale ; de plus, dans la partie finale de la queue, à son extrémité postérieure un peu renflée, on voit sur les coupes transversales un cartilage dorsal, aplati latéralement, assez grand, complètement séparé de la colonne vertébrale réduite de cette région et formant l'axe de cette partie finale, renflée, de la queue.

Zugmayer a bien observé ce renflement à la fin de la queue et il s'exprime de la manière suivante (pag. 91, Résultats 1911) : « A la fin de la queue se trouve un organe oblong et comprimé d'environ la même longueur que le museau. Il est noir sur son côté dorsal et il porte 8 papilles sphériques. Le côté ventral est blanc. Au premier coup d'œil on le prendrait pour un organe photodotique, mais l'étude microtomique montre que ce n'est pas le cas. Il ne s'agit pas d'une enveloppe de pigment, mais toute la moitié dorsale de l'organe est pigmentée intérieurement aussi. Dans l'intérieur de cet organe se trouve la dernière vertèbre et les papilles sphériques ont chacune un nerf spinal. Du reste cet organe ne contient que de la musculature et rien ne permet d'admettre qu'il s'agisse là d'un organe photodotique ».

Sur la fig. 13, Pl. VIII, je donne une coupe transversale par la partie la plus postérieure de la queue, c'est-à-dire par l'organe décrit par Zugmayer. Nous voyons ici qu'il est plus étroit dans sa partie ventrale blanche et plus élargi dans sa partie dorsale noire. On trouve ici un prolongement tubuleux de la colonne vertébrale réduite (*c. v.*), un cartilage central (*c*), des vaisseaux sanguins (veine caudale, *v*), une musculature très réduite, à savoir des fibres musculaires longitudinales, isolées au nombre de 6-7 de chaque côté et enfin l'accumulation de pigment noir dans la région dorsale de l'organe. Le pigment pénètre aussi dans les deux prolongements dorsaux, corniformes, qui répondent probablement aux « papilles » dorsales mentionnées par Zugmayer.

Le canal dans lequel se trouve la moelle épinière est extrêmement vaste et limité par les corps des vertèbres, les neurapophyses et une membrane formée d'un tissu conjonctif fibrillaire très compact, épaissie à la ligne médiane du côté dorsal, où elle se réunit avec les cartilages des *basalia interspinalia*.

La moelle épinière se trouve au fond du canal et est entourée par une membrane (*dura mater*) ; celle-ci se prolonge latéralement en deux lamelles, qui se réunissent avec la membrane du canal. Au-dessous de la moelle, entre celle-ci et la face dorsale des corps vertébraux, se trouve un tissu spécial réticulé (fig. 14, Pl. VIII).

III. *La musculature*

Musculature de la tête. — L'étude détaillée de la musculature de la tête chez *Gastrostomus* est très intéressante, car il est vraiment difficile de comprendre comment un animal avec un crâne si petit, un suspenseur et une cavité buccale si gigantesques peut mouvoir ses mandibules.

Nous distinguons les muscles du crâne suivants : 1° *musculus rectus capitis superior*, grande masse musculaire paire, qui s'attache à la face postérieure dorsale du crâne, notamment aux os pariétaux et à l'enfoncement profond du prooticum, s'étend en arrière au niveau des 3-4 premières vertèbres et se prolonge ici en une aponévrose fortement réunie avec la membrane qui limite le canal de la moelle épinière (fig. 8 *m. r. c.*, fig. 11 *m. r. c.*, Pl. VIII) ; 2° *musculus transversus capitis* (fig. 8, *m. t.*, fig. 11 *m. t.*, Pl. VIII), pair, triangulaire, qui s'attache en bas par un fort mince tendon à la protubérance latéro-postérieure du crâne, directement en arrière de l'articulation hyomandibulaire et s'étend transversalement vers le côté dorsal du crâne, s'élargit en éventail et se prolonge en une membrane tendineuse, qui couvre dorsalement le *m. rectus capitis superior*. Je pense que ce muscle relève en haut l'extrémité antérieure, articulaire, de l'os hyomandibulaire ; 3° *musculus rectus capitis inferior*, pair, long, faiblement développé, attaché à la face ventrale du crâne dans l'enfoncement de l'alisphénoïde il s'étend en arrière et se fixe à la face ventrale de quelques vertèbres antérieures et à leurs hémapophyses.

Muscles du suspenseur. — 1° *musculi adductores hyomandibularis anterior et posterior*, deux paires de muscles courts, très forts, réunis ensemble (l'antérieur avec le postérieur de chaque côté), attachés à la face ventrale du basisphénoïde, et des alisphénoïdes, ils s'étendent en arrière et à l'extérieur en se fixant au capitulum et à la partie supérieure de l'hyomandibulaire (fig. 7, *M. A.*, Pl. VIII). Ils fonctionnent comme muscles adducteurs.

2° *musculus mandibularis superior s. depressor* (*extensor*) *mandibulæ* (= *m. temporalis superior*, J. Nusbaum-Hilarowicz 1914), muscle long, pair (fig. 10 *L.*, fig. 8 *m. t. s.*, Pl. VIII) qui s'attache en avant par un fort tendon à la protubérance postérieure latérale du crâne et à la *fossa prootica*. L'extrémité antérieure de ce muscle est couverte par la partie inférieure du muscle transverse de la tête. Le muscle s'étend en bas et en arrière, parallèlement au bord supérieur de l'hyomandibulaire, un peu extérieurement à celui-ci.

Au delà de l'articulation quadrato-hyomandibulaire le muscle s'amincit fortement et se prolonge en un tendon très long, fort et dur, qui se fixe à la capsule articulaire quadrato-mandibulaire et à l'extrémité la plus postérieure de la mandibule, à savoir au *processus posterior*, qui ressemble à l'olécrane (fig. 10 *L'*, Pl. VIII).

Ce muscle fonctionne ainsi comme un élevateur de l'articulation quadrato-mandibulaire et en même temps comme un abaisseur de la mandibule. Il élève cette articulation et abaisse en même temps la mandibule, donc il possède un rôle très important en ouvrant la bouche.

Ce muscle important a été bien observé par Gill et Ryder, qui s'expriment ainsi : « The mandible is extended by a powerful extensor muscle, lying behind and external to the hyomandibular... Its origin is in the lateral cranial fossae, in the pterotic, and its insertion into the angular portion of the mandibule, which is turned upward and backward over the distal end of the quadrate, like the olecranon of man. This muscle may be called the extensor of the mandibule, and is practically placed posteriorly to the suspensor ».

3° *m. mandibularis inferior s. levator (flexor) mandibulae* (*m. temporalis inferior*, J. Nusbaum-Hilarowicz 1914) muscle pair, très fort, long, beaucoup plus fort que le précédent (fig. 8 *m. t. i*, Pl. VIII). Il commence par trois têtes. L'une de celles-ci s'attache au crâne latéralement et en bas, directement en arrière de l'orbite, à la protubérance ventrale antéro-latérale, à la face ventrale du crâne, à l'endroit postorbitaire (alisphénoïde) et à la partie postérieure du basisphénoïde. Elle est très forte et couvre du côté ventral les *m. adductores hyomandibularis*.

La seconde tête s'attache à la face latérale concave de l'extrémité antérieure de l'hyomandibulaire et par plusieurs minces tendons triangulaires au fond du sillon ventral de l'hyomandibulaire. Au delà de l'articulation quadrato-hyomandibulaire ces deux têtes sont déjà complètement réunies ensemble. La principale masse musculaire s'étend en arrière et en bas ; en même temps son bord ventral devient tendineux. Cette masse s'étend parallèlement à l'hyomandibulaire et au quadratum, au bord inférieur de ces deux os.

La troisième tête est longue, musculaire et s'attache sur toute sa longueur au sillon du bord inférieur du *quadratum* (fig. 10 *D*, Pl. VIII) ; en arrière, près de l'extrémité postérieure de celui-ci elle abandonne ce sillon. Cette tête s'unit avec la principale masse musculaire et le tendon commun du muscle, court et fort, se fixe au bord supérieur de la mandibule, entre l'insertion du ligament maxillo-mandibulaire et l'articulation quadrato-mandibulaire.

Enfin nous voyons que du bord inférieur de la masse principale du muscle mandibulaire inférieur, au delà de l'articulation quadrato-hyomandibulaire, se sépare une petite masse musculaire, qui s'étend en arrière, où son mince tendon et le ligament maxillo-mandibulaire se fixent à la mandibule (fig. 10 *W. W*, Pl. VIII).

La position et l'insertion du muscle mandibulaire inférieur expliquent bien sa fonction physiologique. Par sa contraction la mandibule s'élève énergiquement en haut et vers la maxille ; ainsi il fonctionne comme l'antagoniste du muscle mandibulaire supérieur.

Je pense que ce muscle important joue encore un second rôle accessoire.

Lorsqu'il se contracte, l'hyomandibulaire et le quadratum se courbent l'un vers l'autre dans l'articulation quadrato-hyomandibulaire et en même temps la maxille, mince et élastique se courbe aussi un peu. Au contraire par la contraction du muscle mandibulaire supérieur ces os se redressent. La faible courbure des maxilles, en forme d'arc concave vers le côté ventral, en même temps que les mandibules se soulèvent vers les maxilles, peut être utile au moment où le poisson attrape la nourriture à l'aide de sa bouche gigantesque.

La musculature du tronc. — Cette musculature entre la tête et la limite postérieure de la cavité buccale est formée de deux rangées musculaires : une dorsale et une ventrale. Le nombre des muscles (myomères) de la rangée dorsale répond au nombre des vertèbres ; au contraire celui des muscles ventraux est double, c'est-à-dire que chaque masse musculaire métamérique se divise ici en deux portions : antérieure et postérieure, qu'on peut facilement séparer l'une de l'autre (fig. 8 *d*, *v*, fig. 10 *d*, *v*, Pl. VIII).

Plus en arrière la musculature du tronc est un peu plus compliquée, quoique en général elle soit faiblement développée, conformément au faible développement du tronc entier.

On distingue une rangée de muscles dorsaux et une de muscles ventraux, ceux-ci beaucoup plus grands que ceux-là, les uns et les autres situés, comme chez d'autres poissons, un peu obliquement et c'est pourquoi on voit partout sur les coupes transversales deux ou trois paires de masses musculaires, externes et internes, qui se recouvrent. Ces relations sont très visibles sur la fig. 14, Pl. VIII.

Les muscles dorsaux (*d*) se présentent ici comme deux paires de masses musculaires situées au-dessus du canal vertébral. Les muscles ventraux (*v*) sont visibles comme trois paires de masses musculaires aplaties, placées des deux côtés du canal vertébral et de la colonne vertébrale, limitant ainsi latéralement la partie dorsale de la cavité du corps. Ces deux rangées musculaires, dorsale et ventrale, peuvent être considérées comme appartenant en général à la *musculature dorsale proprement dite* du tronc, formée d'une rangée plus dorsale située au-dessus de la colonne vertébrale et d'une rangée plus ventrale, qui limite en partie la cavité du corps (cœlome).

La musculature ventrale proprement dite du tronc est très faiblement développée, parce que les parois du corps, qui limitent la partie ventro-latérale et ventrale de la cavité du corps, sont très minces, membraneuses. Sur les coupes transversales on voit dans ces membranes plusieurs paires de faisceaux musculaires longitudinaux, dont les plus dorsaux sont plus gros, les plus ventraux amincis et formés d'un nombre très restreint de fibres musculaires. On voit ces faisceaux sur la fig. 14 *m. v.*, Pl. VIII.

Dans la partie centrale du corps les masses musculaires des deux côtés de la colonne vertébrale sont séparées de celle-ci par des espaces lymphatiques assez grands, limités par une membrane semblable à celle qui limite le canal vertébral.

Au-dessous de ces espaces on voit une autre paire de formations semblables limitées de même par des membranes de tissu conjonctif de même structure. Dans ces espaces il y a de grands troncs nerveux. Plus en arrière ces espaces lymphatiques deviennent de plus en plus étroits et enfin disparaissent complètement de sorte que les troncs nerveux se trouvent dans les muscles mêmes.

Plus en arrière, dans la région de la queue, tous les espaces lymphatiques latéraux disparaissent complètement et il persiste seulement un espace médian, c'est-à-dire celui du canal vertébral.

IV. *Les organes respiratoires du* Gastrostomus Bairdi *(Gill et Ryder).*

Cette structure est très intéressante. Nous savons déjà que l'appareil operculaire (l'opercule avec tous les os correspondants) manque ici complètement, ce qui est en connexion intime avec la structure des organes respiratoires.

Les relations anatomiques de ces organes diffèrent beaucoup de celles qu'on trouve chez les autres téléostéens.

Les fentes branchiales se trouvent ici en arrière, très loin de la limite postérieure du crâne et présentent une paire de trous assez grands, ovales, sur le côté ventral. Chaque trou conduit dans une vaste cavité branchiale. Les cavités droite et gauche sont complètement isolées l'une de l'autre.

Chacune de ces cavités est formée de deux parties : une externe, plus étroite et courte, sorte de vestibule à direction transversale et un peu oblique et une interne, beaucoup plus vaste, à direction plus longitudinale, qui se trouve en avant de la première. Dans cette partie principale on peut distinguer la paroi ventrale plus antérieure et la dorsale plus postérieure. Du côté ventral de la partie interne sont situées les branchies.

Ces dernières sont formées de cinq séries branchiales, situées transversalement et un peu obliquement.

Chaque série branchiale contient plusieurs faisceaux de formations allongées, digitiformes, que je nomme troncs principaux. Dans chaque faisceau se trouvent ordinairement deux rangées de troncs principaux, mais çà et là leur nombre est plus grand. On rencontre 3 ou même 4 rangées de troncs dans un faisceau ; dans la première série de branchies, c'est-à-dire dans la série la plus antérieure on ne peut pas indiquer le nombre de rangées parce que chaque faisceau a ici la forme d'un petit pinceau, où tous les troncs principaux prennent naissance d'un seul point basal.

Chaque tronc principal est digitiforme, mais aussi aplati latéralement ; seulement la région du sommet est cylindrique et un peu renflée à l'extrémité. Le tronc forme une sorte d'axe ; des deux côtés latéraux et aplatis de celui-ci se trouvent deux rangées, droite et gauche, de petits plis lamelliformes ou mieux linguiformes (fig. 13, Pl. IX), que je nomme « lamelles branchiales » (Kiemen-

blätchen). Au sommet il n'y a pas de lamelles et dans la région basale du tronc on voit sur ses coupes transversales 2-3 lamelles de chaque côté (fig. 20, Pl. IX). Ainsi la région moyenne du tronc a l'aspect d'une plume : axe central avec deux rangées de branches latérales (lamelles branchiales).

Sur les coupes transversales (fig. 20, 21, Pl. IX) on voit bien que le tronc principal est aplati latéralement, qu'au centre se trouve un axe cartilagineux (visible dans la coupe longitudinale sur la fig. 19, Pl. IX) et que près des bords courent deux vaisseaux sanguins principaux : un afférent et un efférent.

Entre les cinq séries de faisceaux branchiaux c'est-à-dire entre les cinq branchies, au fond de la cavité branchiale, se trouvent 5 (ou 6) fentes ovales internes, qui conduisent de cette cavité au pharynx.

Ces fentes branchiales internes peuvent être désignées comme canaux, car elles sont assez longues, à cause de la grande épaisseur de la paroi pharyngienne dans cet endroit (fig. 13, Pl. IX).

La première fente branchiale interne se trouve en avant de la première série de faisceaux branchiaux ; la seconde, entre la première série et la seconde ; la troisième, entre la seconde série et la troisième ; la quatrième, entre la troisième série et la quatrième ; la cinquième, entre la quatrième série et la cinquième.

D'après Gill et Ryder il y a 6 fentes branchiales internes, tandis que chez mon exemplaire j'en ai trouvé seulement 5. Cependant j'ai observé un petit épaississement de la muqueuse (fig. 13, à droite) derrière la cinquième série branchiale, qui représente sans doute le rudiment de la sixième fente. Ce rudiment chez les autres exemplaires est peut-être mieux développé et forme une vraie fente.

Sur la fig. 13, Pl. IX, on voit en profil les cinq séries branchiales et les cinq fentes branchiales internes ; de plus on voit ici que chaque fente est entourée par un anneau épaissi de la muqueuse, ce qui est causé par un fort muscle circulaire (sphincter) situé au-dessous de la muqueuse.

La fig. 17, Pl. IX représente une microphotographie des cinq séries branchiales (de même en profil et un peu en face) et sur la fig. 16, Pl. IX on voit une microphotographie de la cavité branchiale droite entière, ouverte par l'écartement de la peau. On y voit aussi la fente branchiale externe, la partie externe étroite de la cavité branchiale, la partie interne vaste de cette cavité avec les séries de faisceaux branchiaux.

La fig. 17, Pl. IX représente une microphotographie d'une coupe transversale et un peu oblique par la moitié gauche du corps, au niveau d'une des fentes branchiales internes, canaliformes ; au commencement de ce canal on remarque une masse musculaire circulaire, le sphincter. Nous voyons ici que la paroi externe de la cavité branchiale est assez mince, qu'elle contient des couches de pigment noir (comme la paroi membraneuse de la cavité buccale) sous l'épithélium externe et interne et un petit nombre de fibres musculaires isolées. Enfin nous

voyons ici que la paroi dorsale de la cavité branchiale est aussi assez mince et sépare cette cavité d'un diverticule pharyngien, que nous décrirons plus loin.

Entre les fentes branchiales internes, au-dessous de la muqueuse, se trouvent quatre arcs branchiaux fortement réduits, formés de plusieurs (3-4) petites pièces allongées, irrégulières, cartilagineuses ; les arcs sont librement plongés dans un tissu conjonctif fibrillaire. Les axes cartilagineux (fig 18, Pl. IX) des troncs branchiaux principaux sont complètement séparés de ces arcs réduits par une couche assez épaisse de tissu conjonctif fibrillaire.

Ainsi dans la morphologie des organes respiratoires chez *Gastrostomus* les relations sont bien singulières, on ne les trouve pas chez les autres téléostéens.

Quant à *la structure histologique* des organes branchiaux, elle est de même en plusieurs points très intéressante.

L'épithélium de la cavité branchiale a la structure de celui de la peau : plusieurs couches de cellules, dont les basales sont plus hautes que les superficielles, deux sortes de glandes unicellulaires : cellules mucinogènes (Becherzellen) et cellules séreuses (Kolbenzellen).

L'épithélium *des troncs principaux* des branchies est formé d'une couche unique de cellules aplaties, sans aucune cellule glandulaire. Au-dessous de l'épithélium des troncs principaux se trouve un tissu conjonctif fibrillaire très lâche, qui entoure l'axe cartilagineux et les vaisseaux sanguins.

Les *lamelles branchiales* montrent des particularités de structure intéressantes.

Les belles recherches de Biétrix, Giacomini, Marie Plehn, Faussek, Oppel et d'autres auteurs ont démontré que la lamelle branchiale des téléostéens est formée : 1° d'une couche externe épithéliale très aplatie ; 2° d'une « membrane sous-épithéliale » présentant une couche plasmatique (syncytium) avec des noyaux dispersés çà et là (par exemple chez *Scorpaena porcus* d'après Oppel) ou une couche plasmatique sans noyaux ; dans certains cas cette « membrane » est complètement réduite (par exemple chez *Zeus faber* d'après Oppel) et 3° de capillaires sanguins, qui ne sont pas limités par un endothélium ordinaire, mais forment des fentes étroites, séparées l'une de l'autre par des rangées de cellules hautes, prismatiques (Pilasterzellen des auteurs allemands), limitant la lumière de ces capillaires.

En général j'ai trouvé les mêmes relations chez *Gastrostomus*. Ici on voit (fig. 14, Pl. IX) de belles cellules sous forme de colonnes (Pilasterzellen), entre lesquelles coule le sang des capillaires. Chacune de ces cellules placées en rangées parallèles forme une sorte de colonne, dont la partie centrale plus mince renferme le noyau et dont la base et le sommet, plus élargis, se prolongent des deux côtés en fines membranes très minces, unies avec les membranes semblables des rangées voisines. Il se forme ainsi des canaux étroits entre les rangées de cellules, limités par celles-ci et par les membranes, qui forment des prolongations directes des cellules. Ces relations sont très visibles sur la fig. 14, Pl. IX. En divers

points des lamelles branchiales les « Pilasterzellen » ont une hauteur différente et leurs noyaux sont souvent lobés.

Tandis que chez les autres téléostéens les lamelles branchiales sont munies d'une couche d'épithélium externe aplati et d'une « membrane » sous-épithéliale, généralement mince ou complètement réduite, chez *Gastrostomus* au contraire on voit sous l'épithélium externe aplati une couche épaisse de cellules cubiques,grandes, riches en protoplasme. Ces cellules, très souvent arrondies, forment une couche ininterrompue ou sont situées assez librement l'une auprès de l'autre. Leur protoplasme est éosinophile et finement granuleux, quoique souvent il montre une structure finement alvéolaire ; les noyaux sont ronds, riches en chromatine et situés au centre. Entre ces cellules, ayant l'aspect de cellules glandulaires, on voit çà et là des cellules beaucoup plus petites, allongées, appartenant au tissu conjonctif. Les mêmes cellules sont aussi çà et là visibles entre l'épithélium externe et la couche des grandes cellules cubiques.

Ainsi nous voyons que contrairement à tous les autres poissons, chez lesquels la grande finesse de la membrane sous-épithéliale facilite l'échange des gaz, chez *Gastrostomus* et certains autres poissons de grande profondeur la couche épaisse d'épithélium cubique, au-dessous duquel se trouvent les capillaires, rend plus difficile cette fonction.

Comment devons-nous expliquer physiologiquement ces relations histologiques?

Je pense qu'à une grande profondeur les conditions de la respiration sont différentes de celles qui règnent plus près de la surface de la mer. La quantité d'air dissous dans l'eau est là très probablement assez restreinte. G. Schott [1] s'exprime sur ce sujet : « Im Allgemeinen nimmt der absolute Luftgehalt mit der Tiefe ab ; Oberflächenwasser ist caeteris paribus etwas sauerstoffreicher als Tiefenwasser, denn in der Tiefe ist der von den Meerestieren verbrauchte Sauerstoff direkt nicht erzetzbar und er erklärt ausserdem durch die Oxydation faulender organischer Stoffe noch weitere Verminderung ». Buchanan [2] a trouvé que dans la profondeur de 0 jusqu'à 25 brasses l'air contient de 33.4 % jusqu'à 37.7 % d'oxygène ; dans la profondeur de 400-800 brasses il y en a 15.5-22.6 % ; de 800 brasses jusqu'au fond la quantité d'oxygène croît un peu, mais ne dépasse pas 23.5 %.

Mais non seulement la quantité d'air dissous dans l'eau est plus faible dans les grandes profondeurs, mais les conditions de la pression externe diffèrent beaucoup de celles de la surface et tout cela doit changer la fonction respiratoire.

Donc je pense que la présence d'une couche spéciale de cellules de nature glandulaire, mentionnée plus haut, joue un certain rôle dans l'échange des gaz. Peut-être le protoplasme de ces cellules comprime jusqu'à un certain degré l'acide carbonique avant de le sécréter ou peut-être ces cellules possèdent vraiment une

[1] G. Schott, Physische Meereskunde. Leipzig 1903.

[2] D'après W. Marschall, Tiefsee und ihr Leben. 1888.

fonction sécrétoire, malgré ce que dit Hans Winterstein sur la fonction respiratoire des vertébrés : « Nirgends ergibt sich ein morphologischer Anhaltspunkt für eine sekretorische Tätigkeit, nirgends zeigt das respiratorische Epithel die charakteristischen Eigenschaften secernierender Zellen. » Et plus loin il ajoute : « Es ist keinerlei Veranlassung mehr gegeben für die Erhaltung des Gasaustausches (pendant la respiration) nach anderen Kräften zu suchen als der rein physikalischen der Diffusion [1]. » Mais de l'autre côté nous savons que la sécrétion du gaz a été constatée en beaucoup de cas chez les animaux inférieurs, par exemple chez les protozoaires, siphonophores, certains annélides (dans les organes qui fonctionnent comme vessie natatoire), chez les céphalopodes (dans les chambres aériennes), chez les larves des Insectes vivant sous l'eau (dans le système trachéen fermé) et surtout chez les poissons dans la vessie natatoire fermée (glandes spéciales).

La *glande thyroïde* est en certaine connexion anatomique avec les organes respiratoires, car elle est située dans un épaississement spécial du tissu conjonctif de la paroi d'un diverticulum pharyngien, qui se trouve au-dessous et en arrière de la cavité branchiale. Ce diverticulum est séparé de celle-ci par une paroi très mince (paroi dorsale de la cavité branchiale) mentionnée plus haut.

La glande thyroïde est assez bien développée quoique ce ne soit pas un organe limité et isolé, parce qu'elle est formée d'un certain nombre de vésicules allongées ou arrondies, placées librement et indépendamment l'une de l'autre dans le tissu conjonctif mentionné plus haut. Les parois de ces vésicules sont formées d'une couche d'épithélium cylindrique avec les noyaux près de la base.

Dans la lumière de ces glandes se trouve une abondante accumulation d'une substance colloïdale, homogène, réfringente. Les vésicules sont fermées, sans aucun conduit, entourées par un tissu conjonctif fibrillaire lâche ; dans leur voisinage il y a beaucoup de vaisseaux sanguins.

Du côté ventral, où se trouvent les plus grands troncs sanguins, l'accumulation des vésicules glandulaires est en partie entourée par une couche commune de tissu conjonctif plus compacte, comme nous le voyons sur la fig. 12, Pl. IX.

V. *Le système nerveux de* Gastrostomus.

Je n'ai pu étudier ce système d'une manière détaillée, parce que le matériel nécessaire à ces études était insuffisant. Voici les faits que j'ai constatés.

Le cerveau, comme chez les autres téléostéens, est beaucoup plus petit que la cavité crânienne et est isolé de celle-ci par une épaisse couche de tissu adipeux et lymphoïde environnant. Les relations de grandeur du cerveau et du crâne

[1] Handbuch der vergleichenden Physiologie, herausgegeben von Hans Winterstein. 25 Lieferung, Bd. I. Physiologie der Körpersäfte, der Atmung. 2e Hälfte. Jena. G. Fischer, p. 256 und 258. 1912.

sont bien visibles sur la fig. 1, Pl. IX, où on voit l'encéphale et les contours crâniens. Le cerveau, comme en général chez les téléostéens, est formé de cinq parties : 1° télencéphale ou les hémisphères ; 2° diencéphale ; 3° mésencéphale ; 4° métencéphale ou le cervelet et 5° myélencéphale. La grandeur, la forme et la topographie de ces parties sont visibles sur les fig. 2 et 3, Pl. IX. Sur la fig. 4, Pl. IX on voit la photographie d'une coupe sagittale par le cerveau tout entier.

Le télencéphale est relativement petit et formé de ganglions basilaires (*ganglia basalia*), d'une *commissure antérieure* et d'un *pallium* épithélial. Les lobes olfactifs ont presque la même grandeur que les hémisphères.

Le diencéphale, aussi large que le télencéphale, est bien visible du côté dorsal (il n'est pas couvert par le mésencéphale). La glande pinéale est faiblement développée ; elle est épithéliale, vésiculiforme. Du côté ventral du diencéphale on voit les minces *tractus optici*, le chiasma des nerfs optiques et les minces nerfs optiques.

Le mésencéphale est beaucoup plus large que les deux parties antérieures du cerveau. Du côté ventral on voit au centre l'hypophyse avec le *saccus vasculosus* et latéralement les « lobes inférieurs » assez faiblement développés.

Le métencéphale, fortement développé, couvre la partie antérieure du myélencéphale et la partie antérieure de la fosse rhomboïdale de ce dernier.

Le myélencéphale est vaste ; la large fosse rhomboïdale est ouverte du côté dorsal (il existe ici, comme chez tous les vertébrés, une voûte épithéliale).

Le métencéphale est la plus large de toutes les parties cérébrales, tandis que chez plusieurs autres téléostéens c'est le mésencéphale qui est le plus large.

Les fig. 6-11, Pl. IV, représentent des coupes transversales par différentes parties du cerveau ; nous voyons ici les relations topographiques de la substance grise (accumulations de cellules ganglionnaires) et de la substance blanche.

Sur la fig. 6 (coupe par le télencéphale) on voit les ganglions basilaires (*corpora striata, ganglia basalia*), le *recessus olfactorius* à la base de la fente entre ces deux ganglions, l'accumulation cellulaire corticale et basale, le *pallium* épithélial et l'épendyme dans la fente mentionnée.

Sur les fig. 7-8 (coupes par le mésencéphale) on voit le ventricule central avec l'épendyme, l'accumulation de cellules ganglionnaires autour de ce ventricule et particulièrement autour de la partie basale de ce ventricule, séparée dans cette coupe de la large partie dorsale. Sur la fig. 8, qui représente une coupe plus postérieure, on voit les lobes inférieurs (untere Lappen) avec l'amas cellulaire cortical et l'*hypophysis cerebri*.

La fig. 9 représente une coupe par la partie étroite du cerveau, qui se trouve à la limite entre le mésencéphale et le métencéphale. On voit ici des masses ganglionnaires centrales qui divisent le ventricule central en une partie supérieure large et une inférieure, étroite ; l'épendyme et les accumulations de cellules à la base de ces masses ganglionnaires.

Sur la fig. 10 (coupe par le métencéphale et le myélencéphale) on voit aussi ces masses ganglionnaires avec l'accumulation cellulaire corticale et le commencement de la fosse rhomboïdale avec son épendyme. Les grandes cellules ganglionnaires sont visibles au-dessous de cette fosse.

Sur la fig. 11 (coupe par le myélencéphale plus en arrière) on voit la fosse rhomboïdale avec l'épendyme, les grandes cellules ganglionnaires latéralement au-dessous de celle-ci, les accumulations cellulaires corticales aux côtés médians des deux moitiés du myélencéphale, où on distingue une couche externe et une interne de la substance blanche, isolées l'une de l'autre par des accumulations cellulaires aplaties.

Les relations des nerfs céphaliques sont assez simples et typiques.

On distingue les nerfs suivants : *nervus olfactorius* et *nervus opticus*, assez minces ; de la partie antérieure et latérale du métencéphale commencent : *n. oculomotorius* et deux racines du *n. trigeminus*, qui s'unissent (dans la cavité crânienne) en un grand *ganglion Gasseri*. De celui-ci prennent naissance cinq fortes branches : trois antérieures, dont deux répondent sans doute aux *ramus ophthalmicus superficialis* et *ramus ophthalmicus profundus* et deux postérieures : *ramus maxillaris* et *ramus mandibularis*. Les ouvertures pour ces branches se trouvent dans l'alisphénoïde.

Plus loin en arrière commence une racine *acustico-facialis*, qui passe en un ganglion (dans la cavité crânienne) ; de celui-ci prennent naissance : *nervus acusticus* et *n. facialis* ; le trou pour ce dernier se trouve au côté latéral de l'ouverture pour le *ramus mandibularis trigemini*, dans l'alisphénoïde.

Du myélencéphale prennent naissance deux longues racines, qui s'unissent en un ganglion (dans la cavité crânienne) ; de celui-ci commencent les forts troncs du groupe du *vagus*.

Je n'ai pu constater le nombre des nerfs cérébro-spinaux. Cependant il me semble qu'à la limite entre le myélencéphale et la moelle épinière se trouve une paire de nerfs.

Comme je l'ai déjà mentionné la moelle épinière est relativement assez mince, aplatie et directement entourée par une épaisse et forte enveloppe de tissu conjonctif fibrillaire compact (*dura mater*). Le vaste espace entre cette enveloppe et les parois du canal vertébral forme un sinus lymphatique. A l'aide de deux lamelles latérales, qui constituent des prolongements directs de l'enveloppe mentionnée, la moelle épinière se fixe aux parois ventrales du canal vertébral ; l'espace entre la moelle et la paroi ventrale de ce canal est rempli par un tissu adipeux et réticulaire (adénoïdo-lymphoïde), ce qu'on voit sur les fig. 14 et 17, Pl. VIII.

VI. *Organes génitaux de* Gastrostomus Bairdi.

Tous les exemplaires (quatre) de ce poisson étudiés par moi étaient des femelles. Gill et Ryder (l. c. pag. 269) avaient de même à leur disposition des femelles et c'est pourquoi ils donnent seulement la description des organes génitaux femelles. D'après ces auteurs, l'ovaire est développé en arrière du foie, « on either side of the mesentery for half the length of the body cavity ».

Quant à la structure de l'ovaire, ces auteurs disent : « It is composed of series of free slightly plicated lobes which depend into the abdominal cavity on either side of the intestine. No peritoneal tunic embraces the ovarian organ and *there is no oviduct*, the ova escaping from the body by way of a conspicuous pore immediately behind the vent ».

Quant à la genèse des œufs les auteurs cités s'expriment ainsi : « The following facts in regard to the genesis of the ova have been made out : the ova probably drop from the naked ovigerous lamellae, as they rupture their follicles, into the abdominal cavity. In our specimen the ova were found to be immature, but were probably within a couple of weeks of the mature state, judging from their large size (0.0007 meter in diameter), so that the animal probably spawns in the autumn. No very immature or very young ova were noticed in the ovarian stroma, which would indicate that the spawning season was near at hand ».

Il est difficile de dire si ces considérations sont tout à fait justes ; elle me semblent être probables. Chez les exemplaires disséqués par moi, les œufs n'étaient pas mûrs non plus ; ils renfermaient encore très peu de vitellus et la grandeur des ovaires était encore faible.

Mais je dois absolument nier l'opinion de ces auteurs d'après laquelle les oviductes manquent chez *Gastrostomus*. Au contraire, même chez les individus dont les œufs n'étaient pas encore tout à fait mûrs, j'ai trouvé les oviductes bien développés. Ceux-ci commencent dès la partie la plus postérieure de chaque ovaire ; ils sont étroits, courts et s'unissent en un conduit commun impair, qui s'ouvre au dehors, entre l'anus et l'orifice externe de la vessie urinaire, comme on le voit sur la fig. 3, Pl. 1.

Dans cette phase de développement les ovaires se présentent comme des corps allongés et aplatis sous forme de rubans (fig. 3, Pl. 1).

La paroi externe de l'ovaire est formé d'une couche extrêmement mince de tissu conjonctif avec des vaisseaux sanguins assez nombreux et d'une couche très aplatie d'épithélium interne. En dehors du tissu conjonctif on voit çà et là, généralement en nombre très restreint, des noyaux aplatis, qui répondent à l'endothélium externe réduit.

La paroi ovarienne forme de nombreux plis parallèles, ramifiés quelquefois en deux ou trois lamelles (fig. 3, Pl. 1). Dans ces plis se trouvent les œufs, mis en

rangées plus ou moins régulières. Dans la région postérieure de l'ovaire la plus épaisse on ne voit pas ces rangées régulières d'œufs, car ceux-ci forment ici des accumulations arrondies (fig. 3, Pl. 1). De plus chaque œuf est encore enveloppé par une couche d'épithélium folliculaire. Les œufs rangés et la forme lamelleuse de l'ovaire sont bien visibles sur les coupes transversales, où on voit aussi la topographie des ovaires et leurs relations avec les organes environnants. Une telle coupe se voit sur la fig. 2, Pl. x.

Ici l'ovaire gauche est situé entre la paroi du corps et l'estomac ; l'ovaire droit entre la paroi du corps et l'estomac sur le côté dorsal, entre le foie, l'estomac et l'intestin sur le côté ventral. La même figure représente bien les nombreux plis ovariens et le groupement des œufs en rangées régulières. On y voit aussi que du côté dorsal les deux ovaires sont séparés l'un de l'autre par le rein (ici impair) et au-dessous de celui-ci par un mésentère, qui s'étend entre le rein et l'estomac sur la ligne médiane et renferme un fort muscle longitudinal impair (*m.* fig. 2, Pl. x). Ce mésentère envoie dorsalement vers les côtés droit et gauche des ligaments qui s'étendent jusqu'à l'ovaire et peuvent être nommés *mesoaria* (*ms.* fig. 2, Pl. x). La lamelle interne du péritoine enveloppe les viscères tout entiers.

Nous avons mentionné déjà qu'en arrière l'ovaire devient plus gros. Les coupes montrent que dans cet endroit la paroi même de l'ovaire s'épaissit à cause d'un plus grand développement du tissu conjonctif. Les extrémités postérieures des ovaires et notamment leurs parois, plus fortes ici, se prolongent en conduits étroits, tapissés par une couche d'épithélium cubique ou cylindrique et munis d'une couche assez épaisse, externe, de tissu conjonctif fibrillaire plus ou moins lâche et riche en vaisseaux sanguins.

Ces deux conduits représentent des oviductes unis en arrière en un canal impair, commun, plus large, qui s'ouvre, comme je l'ai déjà dit, au dehors sur une petite papille entre l'anus et l'orifice urinaire externe.

La paroi de ce conduit commun est assez forte chez les individus jeunes, chez lesquels les œufs sont encore rangés régulièrement, comme le montrent les coupes transversales par ce conduit (fig. 3, Pl. x). Ici nous voyons une couche d'épithélium cylindrique avec des noyaux allongés, situés près de la base et avec une bordure plasmatique, qui se colore en rouge par le liquide de Van Gieson. La couche de tissu conjonctif plus ou moins lâche est extrêmement épaisse, riche en vaisseaux sanguins et renferme un certain nombre de cellules pigmentaires noires, ramifiées.

Chez les individus plus âgés, par exemple chez un *Gastrostomus* d'une longueur de 51 centimètres (Stn. 3028, 1910, profondeur 0-5100^{m}), j'ai trouvé que les ovaires étaient beaucoup plus grands, plus épais et montraient plusieurs lobes épaissis à la périphérie, amincis à la base, comme on le voit sur la fig. 4, Pl. x. Dans chaque lobe les œufs forment encore des rangées plus ou moins régulières ou des groupes arrondis. L'union des deux ovaires, droit et gauche, est ici beaucoup plus intime

qu'aux phases plus jeunes. Cette union s'opère à l'aide d'une membrane étroite, formée de tissu conjonctif fibrillaire lâche. Un prolongement de cette membrane forme un ligament, qui réunit les ovaires avec l'intestin.

Les deux oviductes, très courts, se réunissent en un canal commun, qui s'ouvre au dehors par un orifice assez grand, en arrière de l'anus (fig. 4, Pl. x). Mais ce qui est curieux, c'est que la paroi de ce conduit commun devient à cette phase très mince et le tissu conjonctif fibrillaire qui le forme devient de plus en plus lâche. C'est pourquoi je pense qu'aux phases encore plus avancées, quand les ovaires sont grands et renferment des œufs complètement mûrs, les parois externes des ovaires deviennent encore plus minces. Enfin elles se déchirent facilement, ainsi que les parois du conduit commun et les œufs pénètrent dans la cavité du corps, d'où ils passent au dehors par un pore assez grand, qui répond à l'orifice externe du conduit commun chez les individus plus jeunes.

Ainsi nous voyons qu'aux phases plus jeunes les oviductes sont bien développés et que l'observation de Gill et Ryder d'après laquelle « there is no oviduct, the ova escaping from the body by way of a conspicuous pore immediately behind the vent » est juste seulement lorsqu'il s'agit des individus complètement mûrs.

VII. *Quelques remarques sur la position du* Gastrostomus *dans le système.*

Nous avons vu que les relations de structure du *Gastrostomus* (squelette, canal digestif, organes respiratoires, reins, organes génitaux) sont bien singulières. Il nous reste encore à considérer la position de ce poisson dans le système.

L'organisation du *Gastrostomus* diffère beaucoup de celle des téléostéens typiques en plusieurs points très importants : 1° l'absence d'opercule, d'os operculaires ou même de rudiments de ces formations (chez les Murènides il y a un opercule réduit, caché au-dessous de la peau) ; 2° l'absence de côtes et même de rudiments de ces dernières ; 3° l'absence complète d'écailles et de toutes formations homologues ; 4° un rein unique sans glomérules de Malpighi ; 5° un squelette très réduit, par exemple les arcs branchiaux extrêmement réduits et l'absence complète de plusieurs os importants du crâne (par exemple, pterygoidea, parasphenoideum, intermaxillare etc.) ; 6° cavité buccale énorme.

A. Günther (Catalogue of the Fishes in the Collection of the British Mus. London, vol. VIII. 1870) met les « *Saccopharyngina* » parmi les *Muræniдæ,* mais ce n'est pas juste, car d'après Günther les caractères de cette famille sont les suivants : « Sides of the upper jaw formed by the toothbearing maxillaries, the fore part by the intermaxillary, which is more or less coalescent with the vomer and ethmoid... Organs of reproduction without efferent ducts ». Mais chez *Gastrostomus* manque l'intermaxillaire ; et les conduits efférents sexuels (au moins chez la femelle) sont très bien développés chez les individus jeunes ; (entre le *Gastrostomus* et le *Saccopharynx* existe une très proche parenté).

Gill et Ryder (1896 et 1883) ont proposé de créer un « ordre » spécial pour le genre *Gastrostomus* et les formes voisines et ont nommé cet ordre « *Lyomeri* ». C. P. Regan (1912) a accepté cet « ordre » en le divisant en deux familles : 1° *Saccopharyngidae* avec l'espèce *Saccopharynx ampullaceus* Harwood, 1827 ; 2° *Eurypharyngidae* avec les genres : *Eurypharynx* Vaill. (1882), *Gastrostomus* Gill et Ryder (1883) et *Macropharynx* Brauer (1902) (*M. longicaudatus* Brauer). Mais Zugmayer (1911) a démontré que cette dernière forme n'est qu'une jeune forme de *Gastrostomus*.

Gill, Ryder et Regan n'ont pas raison de considérer les « *Lyomeri* » comme un « ordre » des téléostéens (order of the teleostean Fishes), parce que ceux-ci représentent eux-mêmes un « ordre » d'après la plupart des zoologistes. Je pense donc qu'il faut ranger ces poissons, comme « ordre » spécial, parmi la seconde « sous classe » des poissons (*Pisces*), c'est-à-dire parmi les « *Teleostomi* ». C. Grobben (Claus-Grobben, Lehrbuch der Zoologie, 1910) caractérise les teleostomi comme « Fische mit gewöhnlich vier Paar kammförmigen, am Rande der Kiemenbogen stehenden Kiemen, mit einer Kiemenspalte und mit Opercular-Apparat ». Je propose, pour ma part, de caractériser la « sous-classe » *Teleostomi* comme poissons avec 4 (plus rarement 5) branchies au bord d'arcs branchiaux bien développés ou réduits, avec l'appareil operculaire ou sans celui-ci. Ensuite je propose de diviser cette « sous-classe » en deux groupes :

1° *Teleostomi operculati*, avec l'appareil operculaire, généralement avec des côtes, des arcs branchiaux bien développés et un squelette complet.

2° *Teleostomi anoperculati* sans appareil operculaire, sans côtes, avec des arcs branchiaux très réduits et un squelette incomplet.

Aux *Operculati* appartiennent les ordres : *Dipnoi*, *Crossopterygii*, *Chondroganoidea*, *Rhomboganoidea*, *Cycloganoidea*, *Teleostei*. Aux *Anoperculati* appartient un seul ordre : *Saccopharyngina* ou *Lyomeri* avec les deux familles : 1° *Saccopharyngidae* et 2° *Eurypharyngidae* (*Eurypharynx* Vaill., *Gastrostomus* Gill et Ryder).

CHAPITRE QUATRIÈME

Le canal digestif de *Cyema atrum, Gonostoma grande, G. bathyphilum, G. elongatum.*

I. *Le canal digestif chez* Cyema atrum.

Cet appareil (fig. 11, Pl. III) est formé d'un œsophage assez long, qui se prolonge directement en un long estomac sacciforme, un peu aigu à son extrémité postérieure; d'un intestin pylorique formant une anse, où s'ouvrent les conduits hépatique et pancréatique; d'un intestin long et droit, dont la partie la plus postérieure est un peu plus étroite que le reste et représente le rectum. Le foie est petit, arrondi, faiblement bilobé; la vésicule biliaire est très petite, cachée au-dessous du foie.

La structure histologique du canal digestif est ici assez simple; les parois de celui-ci sont en général relativement minces et tendres.

Dans la partie antérieure de l'œsophage l'épithélium est formé de plusieurs couches de cellules et contient deux sortes de glandes unicellulaires (mucinogènes, sans tiges et séreuses, d'une forme ovoïde, comme dans la peau, ce qu'on voit sur la fig. 7, Pl. x). Au-dessous de l'épithélium se trouve une couche de tissu conjonctif homogène, compact, sans cellules; à la face externe de cette couche homogène aboutit une couche de cellules aplaties. Dans le tissu conjonctif fibrillaire lâche sous-jacent on voit des fibres musculaires isolées, striées, longitudinales et en dehors de celles-ci des fibres isolées, striées, circulaires, ce qu'on voit sur la fig. 7, Pl. x (coloration par l'hématoxyline de Delafield et le liquide de Van Gieson).

Dans la partie postérieure de l'œsophage on trouve déjà une seule couche de cellules épithéliales hautes, cylindriques avec des glandes unicellulaires mucinogènes (Becherzellen).

L'estomac est muni d'une paroi en général assez mince. Du côté gauche (fig. 5, Pl. x) de la partie antérieure de l'estomac l'épaisseur de la couche de tissu conjonctif et musculaire est seulement deux fois plus grande que l'épaisseur de la couche épithéliale. Au contraire, du côté droit l'épaisseur de la paroi stomacale

est beaucoup plus grande. Dans la partie postérieure de l'estomac la paroi est partout relativement très mince, comme on le voit sur la fig. 6, Pl. x.

L'épithélium stomacal est haut, cylindrique ; chaque cellule est munie d'un « tampon » très haut, de sorte que souvent le protoplasme avec le noyau occupe seulement 1/3 de la hauteur cellulaire, tandis que le reste est occupé par le haut tampon homogène.

Les glandes stomacales ne sont pas localisées dans un endroit déterminé, comme chez la plupart des téléostéens ; mais elles sont dispersées dans l'estomac tout entier, assez éloignées l'une de l'autre et très faiblement ramifiées. On y voit un court conduit glandulaire et des tubules secrétoires ramifiés en deux ou trois parties (fig. 9, Pl. x), une cavité interne étroite, tapissée par des cellules cubiques ou pyramidales.

La musculature stomacale est lisse. Dans la partie antérieure de l'estomac, plus large, il y a des faisceaux de fibres musculaires internes, assez faiblement développées et une couche de fibres musculaires externes (fig. 9, Pl. x).

Dans la partie postérieure de l'estomac on trouve seulement des fibres isolées longitudinales en nombre très restreint (fig. 10, Pl. x), correspondant à la minceur de la paroi dans cette partie de l'estomac.

La paroi de l'intestin pylorique est assez épaisse, munie de plis longitudinaux et bas (des plis semblables se trouvent aussi dans l'estomac) ; l'épithélium est cylindrique, haut, avec les noyaux situés près de la base ; les cellules sont munies de tampons, comme dans l'estomac, mais les glandes manquent. Les faisceaux de fibres musculaires longitudinales internes sont très faiblement développés, tandis que la couche externe de fibres circulaires est beaucoup plus épaisse.

L'intestin moyen et rectal de *Cyema atrum* a une sructure extrêmement délicate. La paroi intestinale est formée par une couche d'épithélium et par une couche très réduite de tissu conjonctif fibrillaire, sous-épithéliale, presque sans aucune trace de musculature.

Lorsqu'on regarde sous le microscope les coupes de cette paroi (fig. 8, Pl. x), il est difficile de croire que c'est là une paroi intestinale de vertébré, car on y voit une couche épithéliale et au-dessous d'elle une couche extrêmement mince de tissu conjonctif, sorte de membrane basilaire. Il y a des régions de la paroi intestinale très grandes, où la musculature manque complètement ; dans d'autres endroits on voit seulement çà et là une fibre musculaire très réduite et extrêmement mince. Cette mince couche de tissu conjonctif pénètre dans les plis longitudinaux de la muqueuse, où elle est riche en vaisseaux sanguins.

II. *Le canal digestif de* Gonostoma grande *(Collett),* Gonostoma bathyphilum *(Vaillant) et* Gonostoma elongatum *(Günther).*

Le type général de la structure du canal digestif chez ces trois espèces du genre *Gonostoma* est partout le même, quoiqu'il y ait aussi des différences de nature plus quantitative que qualitative.

Le canal digestif de Gonostoma grande *(Collett).*

L'œsophage passe graduellement, sans limite externe et avec le même diamètre en un estomac sacciforme, allongé et aigu à son extrémité postérieure. L'œsophage et l'estomac sont profondément noirs.

De la partie antérieure de l'estomac prend naissance l'intestin pylorique ou duodénum, qui forme une anse et passe dans l'intestin moyen, droit, dont le diamètre près de l'extrémité postérieure devient plus petit ; cette partie d'intestin forme un court rectum.

Dans l'intestin pylorique s'ouvrent quatre appendices pyloriques digitiformes.

Le foie est assez grand, triangulaire, faiblement bilobé ; la vésicule biliaire est petite, arrondie, le canal cholédoque s'ouvre dans l'intestin pylorique, derrière les appendices.

Le pancréas est formé d'un grand nombre de tubules glandulaires, qui communiquent entre eux et sont plongés avec les conduits dans un tissu conjonctif réticulaire et adipeux. Celui-ci forme six ou sept cordons : deux longs cordons aux côtés droit et gauche de l'intestin, un long cordon fixé à la paroi stomacale et trois ou quatre courts cordons entre les appendices pyloriques. Tous ces cordons se réunissent en un seul organe continu (fig. 7, Pl. III).

Le canal digestif de Gonostoma bathyphilum *(Vaillant).*

L'œsophage et l'estomac sont tout à fait semblables à ceux de *Gonostoma grande.* L'intestin pylorique (duodénum) commence à la partie la plus postérieure de l'estomac et c'est pourquoi il est beaucoup plus long que chez cette dernière espèce, notamment la partie gauche de l'anse pylorique est beaucoup plus longue que la droite. Le nombre des appendices pyloriques est de cinq ; leur disposition est la même que chez *Gonostoma grande.* L'intestin moyen à la forme d'un S et s'amincit très graduellement vers l'extrémité postérieure. Le foie est triangulaire, non lobé, la vésicule biliaire est arrondie. La situation du pancréas ressemble à celle vue chez *Gonostoma grande*, seulement les tubules pancréatiques forment ici dans le tissu conjonctif des accumulations locales plus grandes que chez cette espèce, sortes d'îlots ovoïdes dispersés dans ce tissu (fig. 8, Pl. III).

Le canal digestif de Gonostoma elongatum *(Günther).*

L'aspect général est le même que chez les deux autres espèces de *Gonostoma,* mais il y a aussi plusieurs différences. Le foie est formé de deux grands lobes, droit et gauche, réunis par une étroite partie médiane ; la vésicule biliaire est ronde. L'intestin pylorique (duodénum) commence à la moitié de la longueur de l'estomac. Au point où l'anse de l'intestin pylorique passe à l'intestin moyen on voit un rétrécissement très distinct, où s'ouvrent : le conduit hépatique et cinq appendices pyloriques, dont le premier se trouve en avant de l'intestin pylorique, les quatre suivants en arrière de celui-ci. Le pancréas est situé dans les cordons de tissu conjonctif, à savoir : deux longs cordons des deux côtés de l'intestin et cinq cordons courts entre les appendices pyloriques et l'intestin pylorique. Tous ces cordons s'unissent là où commence le conduit pancréatique principal (fig. 9, Pl. III).

Quant à la structure du canal digestif chez *Gonostoma*, je décrirai seulement les relations trouvées chez l'espèce *Gonostoma grande*, parce que les tissus de ce canal étaient bien conservés seulement chez elle (liquide de Bouin, sublimé saturé avec acide acétique), tandis que le canal digestif des deux autres espèces provenait d'individus conservés dans l'alcool pour des buts systématiques, et non anatomiques.

L'œsophage a la structure suivante : l'épithélium est formé de plusieurs couches de cellules, dont les basales sont un peu plus hautes que les autres, arrondies ou polygonales ; la couche superficielle est formée de cellules un peu aplaties. Dans cet épithélium il y a un grand nombre de cellules glandulaires mucinogènes, arrondies ou un peu ovoïdes, avec un noyau aplati basal ; les cellules glandulaires séreuses (« Kolbenzellen ») manquent ici. La plupart des cellules mucinogènes sont fermées ; seulement çà et là on voit une cellule ouverte, située près de la surface libre.

Au-dessous de l'épithélium on voit dans l'œsophage une couche de tissu conjonctif fibrillaire très compact, d'aspect presque homogène, contenant un nombre très petit de cellules ; c'est le « stratum compactum » de l'œsophage, décrit déjà par moi chez certains autres poissons. Au-dessous de cette mince couche compacte on voit une couche beaucoup plus épaisse de tissu conjonctif fibrillaire lâche ; la relation d'épaisseur de ces deux couches est environ comme 1 : 10. Dans la couche lâche plongent les fibres musculaires striées, isolées ; les internes sont longitudinales, plus minces, les externes plus épaisses, en partie circulaires, en partie obliques, croisées (fig. 12, Pl. X). Dans le tissu fibrillaire lâche on voit un grand nombre de cellules pigmentaires noires, fortement allongées, en partie ramifiées, accumulées principalement entre la couche compacte, les muscles et en dehors des couches musculaires.

Dans la partie plus postérieure de l'œsophage la structure change ; dans

l'épithélium décrit plus haut apparaissent des îlots d'épithélium cylindrique, formé d'une seule couche de cellules, le « *stratum compactum* » perd graduellement sa structure compacte et devient un peu plus lâche ; les faisceaux de fibrilles dans ce stratum sont mieux visibles et le nombre des cellules croît. Les îlots d'épithélium cylindrique grandissent à mesure qu'on s'approche vers l'extrémité postérieure de l'œsophage et enfin dans la région la plus postérieure, qui passe à l'estomac, on trouve déjà partout une seule couche de cellules épithéliales cylindriques. Les îlots formés de plusieurs couches épithéliales passent directement en îlots formés d'une seule couche (fig. 13, Pl. x). Près de la limite entre ces deux sortes d'épithélium on voit que dans l'épithélium à plusieurs couches cellulaires le nombre des glandes (cellules) mucinogènes croît ; de plus ces glandes changent ici de forme, c'est-à-dire ne sont plus arrondies et sans tige, mais ovoïdes et pédonculées. Au-dessous de la partie basale qui renferme le noyau une telle glande se prolonge en une tige très mince et assez longue. Une autre différence dans l'épithélium à plusieurs couches, dans le voisinage de la limite citée, consiste en ce que les cellules de la couche basale deviennent très hautes ; leurs parties basales sont en général plus élargies et forment souvent plusieurs prolongements, sorte de courts pseudopodes. Ces relations permettent d'affirmer que la couche des cellules basales, hautes, cylindriques dans les îlots où l'épithélium forme seulement une couche unique, est homologue de la couche basale de l'épithélium environnant, formé de plusieurs couches. Mais ces deux couches homologues diffèrent beaucoup par leur aspect : les cellules de la couche basale sont ordinairement élargies à la base et le protoplasme est ici plus condensé dans sa partie périphérique ; au contraire dans l'épithélium des îlots où il y a seulement une seule couche de cellules, les parties basales de celles-ci sont beaucoup plus étroites que leurs sommets et le protoplasme ne montre pas la condensation susnommée. Dans cet épithélium il y a aussi des cellules mucinogènes ouvertes et munies d'une tige basale.

Enfin on remarque que les cellules épithéliales de la région œsophagienne plus postérieure, où elles forment une couche unique, sont munies de minces bordures homogènes (fig. 13, Pl. x), qui deviennent plus épaisses, c'est-à-dire plus hautes dans les cellules de l'extrémité la plus postérieure de l'œsophage et passent graduellement aux « tampons » des cellules stomacales.

Dans l'estomac de *Gonostoma grande* on distingue deux parties : une antérieure qui forme la région de passage entre l'œsophage et l'estomac et une postérieure ou estomac proprement dit ; la relation de longueur de ces deux parties est comme 1 : 4. Dans la première partie l'épithélium ne renferme pas de glandes stomacales, mais les cellules sont ici déjà munies des « tampons » si caractéristiques pour l'épithélium stomacal. Le passage de la musculature œsophagienne à la stomacale proprement dite est graduel.

Dans l'estomac proprement dit il y a partout des glandes stomacales ; dans

la région pylorique, ainsi que dans la partie la plus postérieure *(fundus)* elles montrent le même type, de sorte qu'on ne peut pas distinguer ici les glandes pyloriques de celles du « fundus ».

Les relations de structure histologique de la paroi stomacale, au niveau où prend naissance l'intestin pylorique, sont visibles sur la fig. 14, Pl. x, qui représente la partie gauche d'une coupe transversale. Ici nous voyons au-dessous de la couche épithéliale une couche spéciale de tissu conjonctif fibrillaire très compacte, qui se colore intensivement en rouge par le liquide de Van Gieson ou en brun par l'hématoxyline de Krüger. Dans cette couche on voit un assez grand nombre d'interruptions, qui correspondent aux points où se trouvent les conduits de glandes stomacales. En général sur les coupes on voit qu'au voisinage direct de chaque interruption cette couche forme un épaississement annulaire, qui l'entoure, ce que nous verrons encore plus bas. Cette couche compacte émet des prolongements vers la périphérie, qui pénètrent entre les groupes de glandes, les entourent en les isolant des groupes voisins.

En dehors de la couche compacte se trouve une couche de tissu fibrillaire lâche, beaucoup plus épaisse que la première ; elle se trouve sous la couche des glandes stomacales, entre lesquelles le tissu conjonctif est formé principalement par les prolongements mentionnés de la couche compacte.

Les deux couches, compacte et lâche, de tissu conjonctif renferment un grand nombre de cellules pigmentaires, noires, allongées et rangées parallèlement ; elles forment sous la couche glandulaire une accumulation pigmentaire assez forte.

Dans la couche interne, compacte, de tissu conjonctif fibrillaire on voit beaucoup de fibres musculaires lisses, très délicates, longitudinales (fig. 14, Pl. x), qu'on peut nommer *muscularis mucosae.*

La musculature (*muscularis*) de la paroi stomacale est formée de deux couches principales : d'une interne circulaire et d'une externe longitudinale de fibres lisses (fig. 15, Pl. x) ; cette dernière couche est continue ou forme des faisceaux isolés les uns des autres (sur les coupes transversales).

Dans la région la plus antérieure de l'estomac, dans la partie où commence l'intestin pylorique et un peu plus en arrière, mais seulement du côté gauche de l'estomac, pénètre entre les deux couches de fibres musculaires lisses une très épaisse couche de fibres musculaires striées, assez isolées mutuellement. Cette couche constitue un prolongement de la musculature œsophagienne et est formée de fibres en partie circulaires, en partie longitudinales (fig. 15, Pl. x). Sur cette figure on voit aussi que la couche musculaire mentionnée pénètre de même en partie dans la musculature lisse circulaire. Ces relations sont visibles sur la fig. 14 qui représente la moitié gauche d'une coupe horizontale par l'estomac dans la région pylorique ; sur la même coupe, du côté droit de la préparation, cette couche de la musculature striée n'est déjà plus visible, on voit seulement les deux couches lisses.

L'épithélium stomacal est très haut ; les cellules sont élargies au sommet où se trouve le tampon très pâle et délicat et amincies à la base. Entre les cellules épithéliales on voit un grand nombre de leucocytes.

Quant aux glandes stomacales, comme je l'ai déjà mentionné, elles sont accumulées en groupes. A chaque groupe glandulaire correspond un enfoncement cylindrique de l'épithélium stomacal. Cet enfoncement se trouve au niveau de la couche épithéliale même (fig. 14, 15, Pl. x) et n'est pas formé par une invagination de la couche épithéliale tout entière, mais de la façon suivante : j'ai déjà dit qu'autour de l'enfoncement épithélial le tissu conjonctif sous-épithélial forme un épaississement circulaire, compact (*e, t, c*, fig. 15, Pl. x), les cellules épithéliales sur celui-ci sont extraordinairement hautes ; leurs parties basales sont très étroites, rigides, rapprochées l'une de l'autre et forment ainsi sans doute une sorte de soutien pour l'épithélium environnant. Dans l'enfoncement même les cellules prennent une position de plus en plus horizontale, au lieu de la position verticale à la surface de la paroi stomacale et deviennent en même temps plus basses, ce qu'on voit en coupe sur la fig. 15, Pl. x.

L'enfoncement épithélial se prolonge directement en un court conduit glandulaire (cou, « Hals »), formé de cellules cubiques, un peu aplaties. Le conduit se trouve entièrement en dedans de la couche de tissu conjonctif sous-épithélial.

Dans chaque enfoncement épithélial s'ouvrent 3-4 ou plus rarement 5-6 courts conduits glandulaires. Ceux-ci se prolongent directement en saccules glandulaires sécrétoires, formés par une couche de cellules cubiques avec des noyaux ronds situés près de la base et un protoplasme finement granuleux. Ces saccules se ramifient quelquefois en deux branches, qui forment un certain nombre de flexions. Le groupe glandulaire total est entouré par une mince couche de tissu conjonctif fibrillaire, qui renferme beaucoup de cellules pigmentaires allongées, noires et pénètre aussi entre les parties épithéliales des glandes, étant assez riche en capillaires sanguins (fig. 15, Pl. x).

Nous avons dit plus haut que le *pancréas* de *Gonostoma* se trouve dans plusieurs cordons allongés de tissu conjonctif liés anatomiquement avec l'estomac et l'intestin. Mais tandis que, par exemple, chez *Stomias boa* (fig. 26, Pl. vi) et la plupart des autres poissons étudiés par moi, les tubules pancréatiques, en se réunissant, se trouvent dans l'intérieur de ces cordons, au contraire chez *Gonostoma* la plus grande partie de ces tubules se trouve à la périphérie des cordons mentionnés, en limitant ceux-ci ; le reste des tubules se trouve dans leur intérieur (fig. 17 et 18, Pl. x). Dans une assez grande accumulation de tissu pancréatique, qui pénètre profondément dans l'intérieur de l'un de ces cordons, se trouve une ou plusieurs accumulations de cordons épithéliaux de Langerhans (*L.*).

Il est facile de constater que chez *Gonostoma* le tissu conjonctif dans lequel plongent les tubules pancréatiques avec leurs conduits, est un tissu réticulaire. Ses cellules sont munies de 3 ou 4 prolongements filiformes, très délicats, qui s'unissent avec les prolongements semblables de cellules voisines.

Ici on voit très bien que les tubules pancréatiques sont entourés par une couche de cellules de tissu conjonctif, cellules très basses et aplaties ; ordinairement on voit seulement les noyaux aplatis de cette enveloppe externe. Une autre particularité intéressante consiste en ce que les tubules pancréatiques épithéliaux donnent vers l'intérieur de l'organe entier des prolongements aigus, formés des cellules plus internes. Ces prolongements sont en connexion intime avec le tissu réticulaire (fig. 17, Pl. x).

Les noyaux des cellules pancréatiques sécrétoires, dont le protoplasme renferme, comme ordinairement, des granules dans sa partie interne, sont munis de nucléoles assez grands ; la chromatine forme ici de fines granulations, dont une partie se trouve à la périphérie, une autre autour du nucléole. Les fins filaments radiaux de linine unissent les granulations périphériques avec les centrales. Directement auprès du noyau se trouve un corps arrondi ou ovoïde, qui se colore un peu plus intensivement que le protoplasme environnant ; c'est le « Nebenkern ». A présent nous savons que celui-ci représente dans les cellules pancréatiques très probablement une formation homologue de « l'appareil réticulaire » de Golgi ; je suppose cela en me basant sur les faits analogues, trouvés chez d'autres vertébrés par plusieurs de mes élèves à l'Institut Zoologique de Léopol.

Dans la paroi stomacale de *Gonostoma* on trouve assez souvent des corps énigmatiques, qui sans doute sont des parasites. J'en ai trouvé seulement deux modifications, probablement deux phases de leur développement et c'est pourquoi leur nature ne pouvait pas être bien étudiée. On voit sous la couche de tissu conjonctif fibrillaire sous-épithéliale entre les accumulations de glandes stomacales, un corps plasmatique rond avec deux sortes de noyaux : périphériques aplatis et centraux arrondis, pauvres en chromatine. Une autre fois j'ai trouvé deux corps plasmatiques arrondis, l'un auprès de l'autre, de même structure ; assez souvent on voit dans ces deux corps une petite cavité centrale (fig. 16, Pl. x). Le corps unique ou les deux corps jumeaux sont entourés par une couche plasmatique, qui se colore intensivement par l'éosine ; il renferme des noyaux arrondis et de grandes accumulations de pigment noir ou jaunâtre. Le tout est entouré par un tissu conjonctif fibrillaire lâche d'une structure concentrique (fig. 16), sorte de capsule.

L'intestin et les appendices pyloriques. — La structure de ces parties du canal digestif de *Gonostoma* ne présente rien d'extraordinaire en comparaison avec les autres formes de poissons décrites par moi.

La paroi de l'intestin pylorique (duodénum) est la plus épaisse, celle des appendices pyloriques est un peu plus mince, tandis que l'intestin moyen et le rectum ont la paroi la plus mince.

Dans l'intestin pylorique les hautes cellules épithéliales montrent le caractère de cellules épithéliales stomacales, elles sont en effet munies d'un « tampon » au sommet. Les cellules épithéliales des appendices pyloriques et de l'intestin

moyen sont munies de bordures en brosse. Dans l'intestin on voit partout des cellules mucinogènes (Becherzellen) en nombre restreint et beaucoup de lymphocytes entre les cellules épithéliales. Partout aussi on voit une couche musculaire lisse circulaire interne et une longitudinale externe. Ces couches musculaires sont fortement développées dans l'intestin pylorique, plus faiblement dans l'intestin moyen, comme chez les autres poissons de grande profondeur.

Chez *Gonostoma grande* l'épaisseur de la paroi intestinale (intestin moyen) n'est, en général, pas aussi faible que par exemple chez *Cyema atrum* ou plusieurs autres poissons décrits par moi, mais en comparaison avec l'épaisseur de la paroi stomacale ou de la paroi de l'intestin pylorique chez *Gonostoma* elle est cependant très petite, ce que nous montrent les données suivantes : la hauteur (l'épaisseur) de la couche épithéliale dans l'intestin moyen de *Gonostoma* est 55 μ, l'épaisseur de la couche de tissu conjonctif fibrillaire sous-épithéliale est 3 μ, l'épaisseur de la couche musculaire interne circulaire est 10 μ et celle de la couche musculaire externe longitudinale est 5 μ. Ainsi nous voyons que l'épaisseur de la couche épithéliale est ici environ trois fois aussi grande que l'épaisseur de toutes les couches sous-épithéliales prises ensemble.

CHAPITRE CINQUIÈME

Les organes photodotiques (lumineux) du *Stomias boa* (Risso).

Ces organes ont été décrits déjà par plusieurs auteurs : Ussow (1879), Gatti (1903), von Lendenfeld (1905) et A. Brauer (1908). La structure histologique de ces organes a été décrite de la manière la plus précise par Brauer ; cependant je suis en état de compléter sur plusieurs points les recherches de cet excellent observateur.

Chez *Stomias* on peut diviser les organes lumineux en simples et en composés. Les simples ont été divisés par Brauer en petits organes non pigmentés et en organes pigmentés de différentes formes et sortes. Aux organes simples pigmentés appartiennent aussi les organes lumineux qui se trouvent dans le barbillon.

D'après Zugmayer (1911) les organes lumineux chez *Stomias boa* sont disposés sur le tronc de la manière suivante : au-dessus de la série latérale s'étendent deux séries d'écailles hexagonales, dont chacune porte un petit organe à son angle inférieur, l'hexagone ayant ses pointes tournées en haut et en bas. Au-dessus de ces deux séries il y a encore quatre séries d'écailles semblables dont chacune porte un petit organe au centre. Dans la série inférieure chaque écaille porte, outre l'organe ventral et au-dessous de celui-ci, un groupe formé de 4-7 organes minuscules. Donc chaque écaille est pourvue au moins d'un organe. Les rayons des nageoires sont également parsemés de petits organes photodotiques.

Quant à moi, je décrirai avant tout le barbillon avec ses organes lumineux. Zugmayer (Résultats Camp. sc. Fasc. xxxv, p. 72) s'exprime ainsi sur le barbillon chez *Stomias boa* : « Quand le barbillon de la symphyse mandibulaire est intact, il est plus long que la tête et finit en trois petits tentacules, mais souvent il a été blessé et la partie régénérée ne porte que deux tentacules ou même se termine en simple pointe ». Il n'est pas juste de nommer cet organe « barbillon de la symphyse mandibulaire », parce qu'il ne se trouve pas sur la symphyse, mais sur l'attache (copula) de l'hyoïde. D'après Zugmayer, la longueur du barbillon chez un *Stomias boa* qui avait 205^{mm} de longueur, était 0^{m}025.

D'après Brauer chez toutes les espèces de *Stomias* le barbillon « geht von der knorpeligen Copula des Hyoids aus, verjüngt sich almählich, schwillt nahe dem Ende aber wieder etwas an und läuft an der Spitze in drei Fäden aus. Sie selbst (die

Barbel) wird durch keine Skeletteile gestützt. Ebenso dringen keine Muskeln... in sie ein. Die Bewegung der Barbel könnte nur durch An-und-Abschwellen der Blutgefässe, die sie durchziehen, erfolgen ». Je peux confirmer toutes ces observationsde Brauer, cependant je dois ajouter que quoique le barbillon ne renferme aucune « partie squelettique » selon cet auteur, néanmoins il pénètre dans la partie basale de cet organe, de la copula de l'hyoïde, un tissu conjonctif assez fort et rigide, qui forme une sorte d'axe squelettique pour cette partie du barbillon. Plus bas je décrirai la structure histologique de ce tissu.

La glande qui se trouve dans le renflement terminal du barbillon chez *Stomias hexagonatus* est formée, d'après R. v. Lendenfeld, de cellules rangées radialement ; d'un côté pénètre dans la glande un cordon étroit de tissu conjonctif fibrillaire qui remplit le petit espace central. Brauer donne plus de détails sur la structure histologique du barbillon chez *Stomias Valdiviæ*. D'après lui, dans le corium du barbillon et des filaments terminaux il y a de grandes cellules pigmentaires ; (l'épithélium de la peau était partout déchiré ou manquait complètement, ce qui avait aussi lieu dans toutes les préparations que j'avais à ma disposition). Dans le renflement terminal le pigment forme seulement un champ triangulaire, dense, sur la face ventrale du barbillon. Dans son intérieur se trouve, d'après Brauer, un tissu conjonctif fibrillaire lâche, avec de vastes lacunes et beaucoup de vaisseaux sanguins, très dilatés dans le renflement terminal et dans les filaments. Dans le barbillon pénètrent deux branches du *ramus mandibularis trigemini* qui s'y ramifient abondamment.

Tous ces détails macroscopiques, observés par Brauer, je les ai trouvés aussi chez *Stomias boa*, mais ici le pigment noir est accumulé non seulement dans le champ triangulaire, sur la face ventrale du renflement terminal, mais aussi autour de toute la base de ce renflement, en formant un anneau dorsalement et latéralement étroit, ventralement épaissi, une sorte de champ triangulaire.

Quant aux glandes nombreuses dans le barbillon, les relations observées par moi chez *Stomias boa* diffèrent en plusieurs points de celles que Brauer a trouvées chez *Stomias Valdiviæ*, cependant en général la disposition et la structure histologique de ces glandes chez les deux espèces nommées sont les mêmes.

Voyons donc comment Brauer décrit les glandes dans le barbillon de *Stomias Valdiviæ*.

D'après lui « la plus grande partie » de la glande se trouve dans le renflement terminal et a la forme d'une poire. La paroi de cette partie glandulaire est formée d'une couche de cellules très étroites, longues, cylindriques, remplies par de fins granules sécrétoires ; seulement la partie basale de la cellule, où se trouve le noyau, ne contient pas de granules, mais est formée d'une masse souvent vacuolisée, qui se colore en bleu par l'hématoxyline, tandis que les granules se colorent en rouge par l'éosine. Cette partie glandulaire se prolonge dans le pédoncule (tige) du barbillon, sur le côté ventral, où elle a un diamètre plus petit et est divisée,

vers la base du pédoncule, en deux parties sous forme de cordons rapprochés l'un de l'autre et réunis encore çà et là. Au commencement les cellules sont ici, comme dans la partie principale (c'est-à-dire celle qui est située dans le renflement même), longues, étroites et montrent un arrangement épithélial, mais vers la base du pédoncule apparaissent des plis dans les parois glandulaires et les cellules épithéliales deviennent ici plus basses, polyédriques ; leurs parties basales, différenciées, disparaissent. Au centre de la glande il n'y a pas de cavité libre, car celle-ci est remplie par un tissu conjonctif fibrillaire, riche en vaisseaux sanguins et en ramifications nerveuses. Cette glande tout entière est une formation continue. En outre, d'après Brauer, il y a dans les filaments terminaux des « accumulations de cellules glandulaires » (Haufen von Drüsenzellen) d'une grandeur différente, rondes et ellipsoïdales, complètement isolées mutuellement et situées dans le corium des filaments. Leurs cellules sont semblables à celles de la glande dans le pédoncule ; chaque groupe est entouré par une capsule de tissu conjonctif. Quant aux nerfs, Brauer admet que probablement il n'ont rien à faire avec l'innervation des glandes. Il pense que ce sont des nerfs sensitifs. Nous verrons que les relations chez *Stomias boa*, d'après mes recherches, diffèrent beaucoup des relations décrites ci-dessus.

Je décrirai avant tout la structure du renflement terminal et puis celle du pédoncule et des filaments terminaux.

Le renflement terminal. — La formation la plus importante dans ce renflement est la glande arrondie, un peu piriforme et, comme le montrent les coupes longitudinales, formant un certain nombre de plis assez profonds, on peut même dire un certain nombre de petits lobes, visibles surtout dans la partie basale de la glande dirigée vers le pédoncule, tandis que la partie apicale dirigée vers les filaments terminaux est presque uniforme, non lobée. Certains plis épithéliaux sont si étroits, que le tissu conjonctif environnant n'y pénètre pas ; les autres sont un peu plus larges et ici pénètrent les vaisseaux sanguins ou les ramifications nerveuses, accompagnées par une petite quantité de tissu conjonctif lâche (fig. 1, Pl. XI). La glande est compacte, fermée, c'est-à-dire sans conduit, formée de cellules épithéliales extrêmement hautes et étroites, plus larges à la base qu'au sommet. La hauteur de ces cellules est 600-800 μ, la largeur à la base 25-30 μ, au sommet environ 10 μ.

Dans chaque cellule épithéliale on distingue une petite partie basale, homogène, faiblement vacuolisée et une partie beaucoup plus grande, où le protoplasme est finement granuleux et fortement vacuolisé, surtout vers le sommet. Le noyau ovoïde est situé dans la partie basale, à la limite de la partie granuleuse. Les granules qui sont ici fins et presque tous de même grandeur, se colorent en rouge par l'éosine et en couleur cerise par le triacide d'Ehrlich-Biondi-Heindenhain. La chromatine sous forme de grains se trouve en partie près de la périphérie du noyau, en partie au centre. Sur les préparations colorées par l'hématoxyline

avec l'éosine, la partie basale de la cellule est bleue, le reste est rouge ; sur les préparations colorées par l'hématoxyline férrique de Heidenhain et ensuite par l'éosine ou l'orange, la partie basale de la cellule est grisâtre, le reste est rouge ou orange (coloration des fins granules).

Une partie prépondérante des cellules aboutit jusqu'à la périphérie de la glande, mais un certain nombre de celles-là commence plus profondément et c'est pourquoi sur les coupes longitudinales et transversales (fig. 1, 2, Pl. xi) on trouve çà et là des noyaux entre les cellules qui commencent à la périphérie. Ce fait n'a pas été observé par Brauer chez *Stomias Valdiviæ*.

Je peux confirmer les observations de Lendenfeld et de Brauer, qui ont trouvé que la cavité centrale de la glande est remplie par un tissu conjonctif fibrillaire renfermant des vaisseaux sanguins et des nerfs. Ce tissu conjonctif central se réunit en plusieurs points avec le tissu conjonctif fibrillaire périphérique, principalement à la base de la glande ; pour sa part celui-ci émet des prolongements radiaux, qui avec les capillaires sanguins et les ramifications nerveuses très minces pénètrent çà et là assez profondément entre les cellules épithéliales de la glande (fig. 1, Pl. xi). Ces faits, ainsi que quelques autres qui seront décrits plus loin permettent, selon moi, d'admettre que ces ramifications nerveuses servent à l'innervation de la glande elle-même (nerfs trophiques, sécrétoires) ; néanmoins un certain nombre de nerfs, comme l'admet avec raison Brauer, passe seulement par la glande pour pénétrer de là dans les filaments terminaux. Les plus gros troncs nerveux, qui pénètrent dans les filaments terminaux, se trouvent en dehors de la glande, entre celles-ci et le corium, ce qu'on voit sur une coupe transversale (fig. 6, Pl. xi).

A la base de la glande, surtout du côté ventral, mais aussi du côté dorsal, on voit une accumulation pigmentaire en plusieurs lamelles (fig. 6, Pl. xi).

Sur les coupes transversales d'une partie plus basale ou plus apicale du renflement terminal, chez certains exemplaires aussi sur les coupes par la partie centrale de ce renflement, on voit en dehors de la glande principale un certain nombre de petites glandes périphériques, aplaties, qui appartiennent déjà aux glandes du pédoncule (tige) ou à celles des filaments terminaux. Ces glandes peuvent pénétrer plus ou moins profondément dans le renflement terminal, mais elles ne s'unissent pas avec la glande principale de celui-ci.

Chez l'espèce décrite par Brauer, la glande principale se prolonge directement dans le pédoncule. Au contraire chez l'espèce que j'avais à ma disposition on n'observe pas un tel prolongement ; les glandes du pédoncule et des filaments terminaux sont tout à fait libres et indépendantes de la glande du renflement terminal, quoique, comme je l'ai déjà dit, elles puissent en partie pénétrer dans celui-ci, où elles se trouvent en dehors de la glande principale, dans le corium ou dans le tissu fibrillaire lâche, directement au-dessous du corium.

Le pédoncule (tige) (fig. 3, 5, 7, 9, 10, Pl. xi.) Nous avons déjà dit que la base

du pédoncule du barbillon se trouve sur la « copula » cartilagineuse de l'hyoïde et que dans sa partie basale on voit au milieu une sorte d'axe, formé d'un tissu particulier, fort et rigide. On peut le caractériser comme une forme de passage entre le tissu conjonctif fibrillaire et le tissu cartilagineux, car il est formé d'une substance intercellulaire plus ou moins homogène avec de nombreuses cellules lentilliformes ou ovoïdes, et un nombre très restreint de fibres singulières très fines. Ces cellules se trouvent dans de petites cavités ovoïdes et la substance intercellulaire qui entoure directement celles-ci est plus dense et se colore plus intensivement par l'hématoxyline que le reste. Il se forme ainsi de petits « territoires irréguliers » de la substance intercellulaire, qu'on peut regarder comme homologues des « capsules » dans le tissu cartilagineux typique. Çà et là on voit que la cellule émet un prolongement plasmatique, qui s'unit avec la cellule voisine ou pénètre dans la substance intercellulaire en y finissant. Cet axe central de la partie basale du pédoncule est percé par les deux branches nerveuses principales et par les grands troncs de vaisseaux sanguins.

Les glandes du pédoncule montrent une disposition très caractéristique et régulière, ce que Brauer n'avait pas trouvé chez l'espèce observée par lui. Dans la partie apicale du pédoncule, qui aboutit au renflement terminal, les glandes sont situées à la périphérie, directement au-dessous du corium, mais elles forment ici des accumulations irrégulières, assez grandes. Sur les coupes longitudinales par le pédoncule on voit dans cette partie là une glande au-dessous de l'autre, mais çà et là on voit aussi au même niveau deux ou trois glandes coupées (fig. 3, Pl. xi). Au contraire plus loin vers la base du pédoncule on voit sur les coupes longitudinales des rangées assez régulières de glandes ; chacune de celles-ci est séparée par une cloison de tissu conjonctif compact (du corium) des glandes voisines placées au niveau plus haut ou plus bas (fig. 7, Pl. xi).

En même temps les coupes transversales par cette partie du pédoncule montrent que les glandes sont ici situées à la périphérie très régulièrement et que chaque glande est séparée des glandes voisines au même niveau par des cloisons radiales. Ces cloisons sont bien visibles sur la fig. 7, Pl. xi. Ainsi nous voyons dans le corium des cloisons radiales et transversales, en un mot il y a ici un système assez régulier de cloisons qui séparent les glandes voisines de mêmes niveaux et des niveaux différents.

Il est intéressant de voir que chacune de ces glandes du pédoncule reçoit son nerf et ses vaisseaux sanguins, qui pénètrent dans la glande le plus souvent entre deux cloisons radiales voisines (fig. 5, Pl. xi). Quelquefois le nerf et les vaisseaux pénètrent d'abord dans la cloison même et d'ici dans les glandes voisines.

Quant à la structure histologique des glandes du pédoncule, elle ressemble en général à celle de la glande principale dans le renflement terminal. Ces glandes sont formées de cellules épithéliales très hautes et étroites, avec des noyaux situés près de la base ; les conduits glandulaires et la cavité centrale manquent

ici (glandes fermées et compactes). Cependant il y a plusieurs différences entre la structure de ces glandes et celle de la glande du renflement terminal.

Les cellules épithéliales dans les glandes du pédoncule ne sont pas en général aussi hautes, leurs noyaux sont plus rapprochés de la base. Dans la glande du renflement terminal le protoplasme basal, homogène, sans granulations, se trouve totalement sous le noyau ; au contraire dans les glandes du pédoncule le noyau se trouve au centre de ce protoplasme basal (fig. 5, Pl. xi). Une autre différence consiste en ce que le protoplasme renferme ici non seulement des granulations fines, mais aussi de grands granules arrondis, ovoïdes ou plus allongés, qui se colorent en rouge par l'éosine et en couleur cerise par le triacide d'Ehrlich-Biondi-Heidenhain (fig. 5, Pl. xi).

Dans la partie périphérique de la glande les limites entre les cellules voisines sont très distinctes, mais vers le centre de la glande ces limites s'effacent souvent et je pense qu'ici peut facilement se former un syncytium. Dans le centre de la glande j'ai souvent vu des capillaires sanguins et des nerfs, accompagnés d'une très petite quantité de tissu conjonctif fibrillaire. La présence de capillaires et de nerfs dans les glandes et l'absence de conduits permettent d'admettre que ces glandes fonctionnent comme organes à sécrétion interne.

Les filaments terminaux. — Les coupes longitudinales et transversales montrent que les glandes dans les filaments terminaux sont situées principalement près de la périphérie, dans le corium ou directement au-dessous de celui-ci. Leur disposition n'est pas ici aussi régulière que dans le pédoncule, mais vers le sommet du filament cette disposition devient plus régulière et sur les coupes transversales on voit que chaque glande se trouve ici près de la périphérie, étant entourée par une capsule de tissu conjonctif fibrillaire très compacte (fig. 4, Pl. xi). Les parois des capsules voisines, qui se touchent mutuellement, forment une sorte de cloisons radiales entre les glandes. La surface externe de chaque capsule est couverte par une couche de cellules pigmentaires, noires, fusiformes ou ramifiées.

L'axe du filament est rempli par un tissu conjonctif fibrillaire très lâche, qui renferme les troncs de vaisseaux sanguins, les ramifications nerveuses et les cellules pigmentaires noires.

La structure histologique des glandes du filament ressemble beaucoup à celle des glandes du pédoncule. Ici, comme là, les cellules épithéliales sont hautes, rangées radialement ; leurs noyaux se trouvent près de la base, où le protoplasme n'est pas granuleux, tandis que le reste du protoplasme montre une abondance de granulations fines et de granules beaucoup plus grands, arrondis ou allongés ; certains de ces granules sont vraiment énormes.

Les grands granules se trouvent ici principalement dans les parties les plus centrales des cellules. A cause de ces granules énormes, les limites entre les cellules voisines dans la partie centrale de la glande sont presque invisibles,

tandis que vers la périphérie on voit ces limites très distinctement. Je suppose qu'au centre de la glande il y a une sorte de syncytium.

En examinant les séries de coupes j'ai vu plusieurs fois que les petites branches nerveuses pénètrent dans l'intérieur des glandes, où on peut les poursuivre jusqu'à la partie centrale de la glande.

Chez l'animal vivant le barbillon peut modifier sa longueur et son épaisseur. Brauer a raison lorsqu'il dit que cette modification s'opère par une dilatation et une contraction des vaisseaux sanguins à l'intérieur du barbillon. En examinant la structure histologique de ces vaisseaux à l'aide de la méthode de Weigert (résorcine-fuchsine), j'ai constaté que leurs parois sont munies d'éléments élastiques sous forme de très nombreuses et fines fibrilles circulaires et longitudinales, dont un certain nombre pénètre aussi dans le tissu conjonctif fibrillaire environnant, comme nous le voyons sur la fig. 10, Pl. XI (coupe longitudinale, colorée par la résorcine-fuchsine de Weigert).

Ainsi il est évident que la structure histologique si singulière du barbillon est en connexion intime avec sa faculté de modifier ses dimensions. L'abondance de vaisseaux sanguins assez larges et lacunaires, une riche innervation, la présence d'éléments élastiques non seulement dans les parois des vaisseaux sanguins, mais aussi en partie dans le tissu conjonctif environnant, tous ces faits expliquent cette faculté du barbillon.

D'après A. Brauer aux organes photodotiques composés de *Stomias* appartiennent deux formes d'organes : 1° les organes caliciformes (becherförmige Organe) et 2° les organes en forme de bouteilles (flaschenförmige Organe).

R. v. Lendenfeld a décrit seulement les organes caliciformes, mais cette description n'est pas détaillée ; selon lui ces organes chez *Stomias* ressemblent beaucoup aux organes homologues chez *Chauliodus*.

Gatti a décrit deux formes de ces organes ; sa description, en général exacte, a été cependant corrigée et complétée par Brauer en plusieurs détails importants.

Nous verrons plus loin que les relations trouvées par moi chez *Stomias boa* diffèrent en quelques détails des relations chez *Stomias Valdiviæ,* d'après les belles recherches de Brauer.

Les organes composés en forme de bouteille sont les plus grands et forment sur le tronc du corps deux rangées de chaque côté : une ventrale et une ventro-latérale. D'après Brauer ils se trouvent aussi sur la membrane branchiostégale, sur l'opercule et dans le groupe orbitaire. La forme de bouteille est déterminée par la forme de l'enveloppe pigmentaire et, ce que Brauer a bien observé, elle est d'autant plus irrégulière que la paroi médiane du cou de la bouteille est plus longue que la paroi latérale ; ses bords sont ainsi coupés obliquement, beaucoup plus dans les organes latéro-ventraux que dans les organes ventraux, ce qu'on voit en comparant les fig. 1 et 2 de la Pl. XII.

Brauer décrit dans ces organes les détails suivants : Dans la « partie ventrale » (Bauchteil) les cellules épithéliales sont hautes, glandulaires, placées radialement et munies d'un protoplasme basal (où se trouve le noyau) homogène, tandis que le reste du protoplasme est granuleux. La cavité centrale manque, mais le petit espace central, limité par les sommets de cellules glandulaires, est rempli par un tissu conjonctif, qui se réunit à l'aide de prolongements (Fortsätze) entre les cellules glandulaires avec l'enveloppe externe, formée de même par un tissu conjonctif. Dans cette partie ventrale s'enfonce sous forme d'un coin la grande masse cellulaire, le « cristallin » composé de cellules polyédriques renfermant des granulations extrêmement fines. Le noyau est entouré par la partie de protoplasme homogène qui se trouve à la paroi de la cellule. Le corps compact qui forme le « cristallin » est encore entouré latéralement par une couche de cellules glandulaires de même nature que les cellules radiales dans la partie proximale (ventrale) de l'organe. Le réflecteur et le corps gélatineux sont développés « comme habituellement ».

Je confirme toutes ces observations de Brauer, mais j'ai observé encore quelques particularités, non mentionnées par le savant allemand chez *Stomias Valdiviæ*, à savoir :

1° Les cellules glandulaires, situées radialement, sont élargies, arrondies à la base et amincies au sommet ; la partie basale de protoplasme homogène est riche en vacuoles et renferme un noyau rond, assez riche en chromatine ; le reste du protoplasme est rempli par une très grande quantité de granules, qui se colorent fortement par l'éosine et très fortement par la fuchsine. Le protoplasme basal homogène se prolonge assez loin vers le sommet à la périphérie de la cellule comme une couche extrêmement mince (fig. 8, Pl. XII). Sur les préparations colorées par l'hématoxyline et l'éosine le protoplasme est bleu (la partie basale beaucoup plus intensivement), les granulations sont rouges. Sur les préparations colorées par le triacide d'Ehrlich-Biondi-Heidenhain le protoplasme basal est jaunâtre, les granulations ont la couleur cerise. Çà et là on trouve parmi les petites granulations des granules plus grands, parfois vacuolisés.

2° Entre ces cellules glandulaires épithéliales on voit un grand nombre de cellules presque de même longueur, extrêmement minces, on peut dire fibriformes, avec un noyau au centre, très allongé, bacilliforme, riche en chromatine (fig. 8, Pl. XII). Ces cellules appartiennent au tissu conjonctif ; parfois elles sont si nombreuses, que sur les coupes on trouve presque partout entre deux cellules épithéliales voisines une semblable cellule fibriforme. Brauer a mentionné la présence générale d'un tissu conjonctif entre les cellules épithéliales, mais il ne dit rien sur les cellules minces, si caractéristiques.

3° Dans le cristallin j'ai trouvé partout deux formes de cellules. Notamment à la base, à la limite des cellules glandulaires radiales et du tissu conjonctif central (*l. c*, fig. 1, Pl. XII) on voit une accumulation centrale de cellules, qui sur les préparations non colorées ont une couleur naturelle rougeâtre (sur les coupes en

paraffine collées sur verre on distingue bien cette couleur naturelle), tandis que les cellules d'autres parties du cristallin ne présentent pas cette coloration. Dans les organes photodotiques ventraux du tronc cette accumulation de cellules centrales est lentilliforme, biconvexe, un peu plus aplatie ; dans les organes ventro-latéraux elle n'est pas aplatie, mais fortement biconvexe (fig. 1 et 2, Pl. XII). La forme de ces cellules centrales est assez régulière ; elles sont polygonales ou arrondies et toutes ont presque les mêmes dimensions, tandis que dans la partie périphérique du cristallin les cellules montrent des formes et des dimensions très différentes (fig. 9, Pl. XII). Seulement les cellules de l'amas central, qui aboutissent aux cellules glandulaires, sont allongées et ont une direction radiale (fig. 1, Pl. XII), ce qui a lieu seulement dans les organes ventraux et pas dans les organes ventro-latéraux.

La différence de structure dans ces deux sortes de cellules du cristallin est visible sur les fig. 9 et 10, Pl. XII, où elles sont représentées sous un fort grossissement. Dans les cellules centrales (fig. 10, Pl. XII) le protoplasme forme une grande masse homogène autour du noyau, qui se trouve le plus souvent au centre ; dans la partie périphérique de la cellule le protoplasme est vacuolisé. Ici entre les grandes vacuoles on voit de minces filaments protoplasmiques radiaux et je pense que ce n'est pas un *artefactum*, parce que j'ai trouvé les mêmes relations sur des préparations conservées et fixées à l'aide de méthodes différentes (liquides de Bouin, de Teleysnitzky, de Müller, sublimé).

Les cellules périphériques du cristallin (fig. 9, Pl. XII) renferment autour du noyau (le plus souvent pas central mais plus ou moins excentrique) un protoplasme finement granuleux en quantité assez restreinte tandis que le reste du corps cellulaire renferme de nombreuses vacuoles entre lesquelles le protoplasme forme une sorte de réseau extrêmement fin. Çà et là, mais en général rarement, j'ai trouvé ici des globules de graisse assez grands (ils se colorent d'une manière caractéristique par le soudan I).

Une autre différence entre les masses cellulaires centrale et périphérique du cristallin consiste en ce que, tandis que la centrale ne renferme point de tissu conjonctif, la masse périphérique est divisée à l'aide de minces cloisons de tissu conjonctif en un certain nombre de colonnes, situées plus ou moins radialement (fig. 1 et 2, Pl. XII). Çà et là on voit entre les cellules de la masse périphérique de grandes vacuoles, tandis que la masse centrale est beaucoup plus compacte.

4° En plusieurs points on voit des différences entre les organes photodotiques composés de la ligne ventrale et ceux de la ligne ventro-latérale, à savoir : *a*) Les organes de la ligne ventrale sont beaucoup plus grands que ceux de la ligne ventro-latérale ; leur hauteur est presque égale ici et là, mais les premiers sont plus de deux fois aussi larges que les derniers. *b*) La couche de cellules glandulaires (radiales) est plus fortement enfoncée du côté du cristallin dans les organes ventraux, que dans les ventro-latéraux. *c*) La surface externe du cristallin

est plus convexe dans les organes ventraux que dans les ventro-latéraux. *d*) La différence entre la forme du corps gélatineux et du réflecteur (qui est formé de fibres extrêmement longues et minces, munies de noyaux allongés) dans les organes ventraux et ventro-latéraux est visible sur les fig. 1 et 2, Pl. XII.

Parmi les organes photodotiques pigmentés plus petits que ceux de la ligne ventrale et ventro-latérale Brauer distingue les trois sortes suivantes : 1° « kleine, einfache, pigmentierte Organe » ; 2° kleinere, becherförmige zusammengesetzte Organe » ; 3° grössere, becherförmige zusammengesetzte Organe ». Les premiers, c'est-à-dire les organes simples pigmentés qui chez l'animal conservé présentent de petits points aux bords noirs, se trouvent sur les côtés de la tête, du tronc, sur les maxilles et dans la cavité buccale ; ils sont sphériques, allongés, coniques ou en forme de petites saucisses, dont l'axe long est perpendiculaire (ou horizontal) à la surface du corps. D'après Brauer la partie plus centrale de l'organe, entourée par la couche pigmentaire, est formée de cellules munies d'une couche plasmatique basale homogène, qui se colore plus intensivement en bleu par l'hématoxyline ; au contraire dans la partie plus périphérique, où il n'y a pas d'enveloppe pigmentaire, les cellules sont privées d'une semblable couche basale. Tous les « Binnenkörper » (c'est-à-dire les parties épithéliales des organes) sont formés de cellules glandulaires, qui donnent « ein regelmässiges Wandepithel » et sont cylindriques ou coniques.

D'après mes recherches seulement les organes sphériques les plus petits sont formés d'une couche de cellules épithéliales glandulaires, hautes, cylindriques ou coniques, avec une couche plasmatique homogène basale, où se trouve le noyau ; ces cellules sont posées radialement et leurs sommets se touchent au centre ; la cavité centrale manque complètement.

Au contraire les organes de cette catégorie un peu plus grands, ovoïdes, coniques ou encore plus allongés, sont formés d'après mes recherches de deux sortes de cellules épithéliales très différentes. Notamment, comme le montrent les fig. 4 et 6, Pl. XII, dans la partie plus interne (plus centrale) entourée par la couche pigmentaire, les cellules épithéliales sont situées radialement, d'une manière très régulière, comme dans les organes composés en forme de bouteille (fig. 1, Pl. XII). Ces cellules sont hautes, coniques, élargies à la base, où se trouve le protoplasme homogène, sans aucune granulation, qui se colore en bleu par l'hématoxyline ; dans ce protoplasme se trouve le noyau rond. Le reste du protoplasme montre des granules très fins, qui se colorent faiblement en rouge par l'éosine. Dans la partie plus périphérique (externe) de l'organe, où il n'y a pas d'enveloppe pigmentaire, on voit une masse cellulaire compacte, qui pénètre sous forme de coin dans la couche des cellules coniques nommées plus haut. Les cellules qui forment cette masse sont plus petites, polygonales, sans un protoplasme basal homogène, munies de noyaux ronds au centre et plus riches en chromatine. Le protoplasme renferme partout des granulations semblables

à celles des cellules coniques et se colorant de même en rouge par l'éosine. Le protoplasme de ces cellules se colore en général tout entier plus intensivement par l'hématoxyline avec l'éosine que le protoplasme des cellules coniques et c'est pourquoi on voit très distinctement ces deux sortes de masses cellulaires sur les coupes de l'organe.

En comparant ces coupes avec les coupes par les organes composés en forme de bouteille (fig. 1, 2, Pl. XII) on voit que la masse cellulaire décrite ci-dessus répond à la masse cellulaire qui forme le cristallin dans les organes en bouteille, quoique le degré de différenciation histologique dans les organes mentionnés plus haut ne soit pas aussi distinct que dans ces derniers.

Dans les organes que Brauer appelle « kleinere und grössere becherförmige, zusammengesetzte Organe » et qui se trouvent sur le tronc près et entre les organes en bouteille (ceux-ci forment, comme nous savons, deux rangées ventrales et deux ventro-latérales), sur l'isthmus, sur la membrane branchiostégale et sur la voûte de la cavité orale, cet auteur distingue les cellules épithéliales plus proximales des plus distales ; celles-là situées radialement, régulièrement et munies d'un protoplasme basal homogène (où se trouve le noyau), celles-ci situées irrégulièrement, plus petites, sans protoplasme basal homogène. Les unes et les autres renferment des granulations très fines.

J'ai confirmé ces observations de Brauer et je donne deux dessins (fig. 3 et 5, Pl. XII) qui représentent ces organes.

Dans les organes plus petits (fig. 5, Pl. XII) j'ai observé un arrangement plus régulier des cellules dans la partie distale de l'organe, ce que je n'avais pas vu dans les organes plus grands. D'après Brauer ces relations sont inverses ; il représente dans les organes plus grands un arrangement plus régulier de ces cellules distales.

Selon moi toute la masse des cellules distales correspond à la masse cellulaire du cristallin dans les organes en forme de bouteille.

Comme nous l'avons vu plus haut, ce cristallin chez *Stomias boa* est formé par les cellules centrales avec un protoplasme plus compact, homogène, qui se colore plus intensivement et par les cellules périphériques (plus distales), qui se colorent moins fortement. On peut donc dire que ces cellules centrales homogènes, qui se colorent d'une manière si intense en rouge dans les organes caliciformes sont homologues des cellules centrales et les cellules distales irrégulières de ces organes homologues des cellules distales irrégulières du cristallin dans les organes en forme de bouteille.

Mon idée de cette homologie est confirmée d'une manière intéressante par le fait suivant que j'ai observé : dans les organes photodotiques composés en forme de bouteille chez *Photostomias Guernei* (fig. 7, Pl. XII) j'ai trouvé dans les organes de la ligne latéro-ventrale du tronc (en avant de la nageoire anale), entre la couche des cellules centrales, radiales, glandulaires (hautes, coniques, avec un protoplasme

basal homogène, comme chez *Stomias boa* Risso) et la masse de cellules plus petites, polygonales, irrégulières du cristallin [1] (divisée, comme chez *Stomias boa* en plusieurs parties par des cloisons de tissu conjonctif) un certain nombre de cellules polygonales très grandes, avec un protoplasme complètement homogène, hyalin, qui se colore très intensivement en rouge par l'éosine, avec un noyau rond au centre. On voit ces cellules sur la fig. 7, Pl. XII. Parfois elles sont arrangées jusqu'à un certain point radialement. Les cellules susnommées répondent sans doute aux cellules intensivement colorées par l'éosine dans les organes composés caliciformes chez *Stomias boa*. Ces organes chez *Photostomias Guernei* présentent quant à leur structure une forme de passage entre les organes caliciformes composés de *Stomias boa* et les organes composés en forme de bouteille chez cette espèce.

En comparant ces trois sortes d'organes nous voyons clairement l'homologie des amas cellulaires, qui se colorent intensivement par l'éosine dans les organes caliciformes, avec les cellules centrales du cristallin dans les organes en forme de bouteille chez *Stomias boa*.

Quant à la capsule de tissu conjonctif très fine, observée par Brauer dans tous ces organes chez *Stomias boa*, je confirme complètement les observations de ce savant. J'ai aussi vu, comme Brauer, que ce tissu peut pénétrer entre les cellules épithéliales.

D'après cet auteur la partie proximale (centrale) de tous ces organes (simples et composés) est enveloppée par une couche pigmentaire, tandis que la partie distale est entourée par une membrane ayant la forme d'un verre de montre, sans pigment et sans noyaux, qui « geht direkt von den Rändern des Pigmentmantels » (pag. 84). D'après mes observations cette membrane ne renferme jamais de noyaux, elle est homogène et ne sort jamais de la couche pigmentaire, comme dit Brauer, mais se prolonge dans l'hémisphère proximal (central) de l'organe, où elle se trouve directement sous la couche pigmentaire. Parfois elle est fortement collée à celle-ci et alors on peut facilement croire qu'elle est un prolongement direct de la couche pigmentaire, ce qui n'a jamais lieu.

[1] Dans les cellules du cristallin, comme dans celles de la partie centrale de l'organe, c'est-à-dire dans les cellules glandulaires, excepté le protoplasme basal, il y a des granulations très fines dans le protoplasme ; seulement dans la partie plus proximale du cristallin le protoplasme est presque homogène.

INDEX BIBLIOGRAPHIQUE

1. Beard (J.), *The pronephros of* Lepidosteus osseus, Anatom. Anzeiger Bd. x. Jena 1894.

2. Biétrix (E.), *Études de quelques faits relatifs à la morphologie générale du système circulatoire* etc., Thèse méd. Paris 1895.

3. Brauer (A.), *Ueber die Leuchtorgane der Knochenfische*, Verhandl. d. deutschen Zool. Gesellschaft. Leipzig 1904.

4. Brauer (A.), *Die Tiefseefische. I. Systematischer Teil, Wissensch. Ergebnisse d. deutschen Tiefsee-Expedition a. d. Dampfer* Valdivia 1898-99. Jena 1906.

5. Brauer (A.), *Die Tiefseefische. II. Anatomischer Teil, Wissensch. Ergebnisse d. Deutschen Tiefsee-Expedition a. d. Dampfer* Valdivia 1898-99. Jena 1908.

6. Cajetan (J.), *Ein Beitrag zur Lehre von der Anatomie und Physiologie des Tractus intestinalis der Fische*, Inaug. Dissert. Bonn 1883.

7. Cattaneo (G.), *Istologia e sviluppo del tubo digerente dei pesci*, Atti. d. soc. Ital. d. sc. natur., vol. xxix. Milano 1886.

8. Cattaneo (G.), *Struttura e sviluppo dell'intestino dei pesci (Communicazione preventiva)*. Bollet. scientif. n° 1. Pavia 1886.

9. Cattaneo (G.), *Note d'istologia comparata*, Bollet. scientif. n° 3-4. Pavia 1887.

10. Claus-Grobben (C.), *Lehrbuch der Zoologie*. 2e umgearb. Auflage. Marburg 1910.

11. Cuvier (G.), *Leçons d'anatomie comparée*, 2e édit. Crochard etc. Paris 1835-1846.

12. Diamare (V.), *Studii comparativi sulle isole di Langerhans del pancreas*, Intern. Monatschr. für Anatomie und Physiologie, Bd. 16. Leipzig 1899.

13. Emery (C.), *Zur Morphologie der Kopfniere der Teleostier*, Biologisches Centralblatt, Bd. I. Erlangen 1881.

14. Faussek (V.), *Beiträge zur Histologie der Kiemen der Fische und Amphibien*, Archiv f. Mikroskop. Anat., Bd. 60. Berlin 1902.

15. Felix (W.), *Beiträge zur Entwicklungsgeschichte der Salmoniden*, Anatomische Hefte. Bd. viii. Wiesbaden.

16. Fürbringer (M.), *Zur vergleichenden Anatomie und Entwicklungsgeschichte der Exkretionsorgane*, Morphologisches Jahrbuch, Bd. iv. Leipzig 1878.

17. Gatti (M.), *Ricerche sugli organi luminosi dei pesci*, Ann. di Agricoltura. Roma 1903.

18. Giacomini (C.), *Sulla struttura delle branchie del Petromizonti*, Monitore Zoolog. Ital. 1900.

19. Gill (F.) and Ryder (A.), *On the anatomy and relations of the Eurypharyngidæ*, Proceed of Unit. States National Mus. vol. vi, n° 18. Washington 1883.

20. Goode (G. B.) and Bean (F. H.), *Oceanic Ichthyology*, Mem. Mus. Comp. Zoöl. Harv. Coll., vol. 22. Cambridge 1895.

21. Guitel (F.), *Recherches sur l'anatomie des reins de quelques Gobiésocidés*, Archiv. d. Zoolog. expér. et génér., 4e série, t. v. Paris 1906.

22. Günther (A.), *Catalogue of the Fishes in the British Museum*, vol. 1-8. London 1859-70.

22bis. Günther (A.), *Deep Sea Fishes*, R. S. R. V. *Challenger*, vol. xxii. Part. lvii. Edinburgh 1888.

23. Haller (B.), *Zur Phylogenese des Nierenorganes (Holonephros) der Knochenfische*, Jenaische Zeitschrift für Naturwissenschaft, Bd. 43. Jena 1908.

24. Hyrtl (J.), *Das uropoëtische System der Knochenfische*, Denkschr. d. Wiener Akad. d. Wiss., Math. Naturw. Kl., Bd. ii. Wien 1851.

25. Jacobshagen (Ed.), *Untersuchungen über das Darm-System der Fische und Dipnoër*. Inaugural Dissertation. Jena 1911.

26. Jungersen (F. E.), *Ueber die Urogenitalorgane von* **Polypterus** *und* **Amia**, Zoolog. Anzeiger, Bd. xxiii. Leipzig 1900.

27. Kolster (R.), *Ueber die Magenschleimhaut von* **Centrophorus granulosus**, Anatomische Hefte, H. 101, Bd. 33. Wiesbaden 1907.

28. Laguesse (E.), *Sur le pancréas du Crénilabre et particulièrement sur le pancréas intra-hépatique*, Revue biolog. du Nord de la France, t. 7, n° 9. Lille 1895.

29. Legouis (P.), *Recherches sur les tubes de Weber et sur le pancréas des poissons osseux*, Ann. d. sc. nat., Zool., t. 17 et 18. Paris 1873.

30. Legouis (P.), *Structure du pancréas et pancréas intra-hépatique chez les poissons*, Compt. rendus de l'Acad. d. Sc., n° 8. Paris 1891.

31. Lendenfeld (R.), *The radiating organs of the deep-sea fishes*, Mem. Mus. Compar. Zoöl. of Harvard Coll., vol. 30. Cambridge 1905.

32. Massari, *Sul pancreas di pesci*, Rend. R. Acad. dei Lincei, vol. 7, fasc. 5. Roma 1898.

33. Meckel (J. F.), *System der vergleichenden Anatomie*, vi Bände. Halle 1821-1833.

34. Moreau (E.), *Histoire naturelle des Poissons de la France*, t. i. Paris 1881.

35. Nusbaum (J.), *Zasady anatomii porównawczej, vol.* ii *(Les principes de l'Anatomie comparée (en polonais)*. Varsovie 1899.

36. Nusbaum (F.), *Notes préliminaires sur l'anatomie comparée des poissons provenant des campagnes de S. A. S. le Prince de Monaco*, Bull. Instit. Océanogr, n° 246. Monaco 1912.

37. Nusbaum (J.) et Kulczycki (W.), *Materialien zur vergleichenden Histologie der Hautdecke der Wirbelthiere. I Teil Knochenfische*, Anat. Anz. Jena 1906.

38. Nusbaum-Hilarowicz (J.), *Ueber den Bau des Darmkanals bei einigen Tiefseeknochenfischen*, Vorläufige Mitteil. mit 7 Abbildungen. Anatomischer Anzeiger. Band 48, n° 18-20. Jena 1916.

39. Nusbaum-Hilarowicz (J.), **Bathymyxium piscium** *nov. gen. nov. sp., nouveau protozoaire parasite dans l'intestin de* **Melamphaes mizolepis** (Günther) et de **Stomias boa** (Risso), (Note préliminaire) Bull. Instit. Océanogr. n° 308. Monaco 1915.

40. Nusbaum-Hilarowicz (J.), *Sur quelques points intéressants dans la structure des reins chez* **Gastrostomus Bairdi**, etc. (Note préliminaire), Bull. Instit. Océanogr., n° 307. Monaco 1915.

41. Nusbaum-Hilarowicz (J.), *Beiträge zur Kenntnis der Organisation des Tiefseefisches* **Gastrostomus Bairdi** *(Gill et Ryd.)*, Bulletin de l'Acad. d. Sciences de Cracovie. Cl. d. Sc. mat. et nat. Série B. Sciences nat. Cracovie 1914.

42. Nusbaum-Hilarowicz (J.), *Quelques remarques sur les organes génitaux femelles de* **Gastrostomus Bairdi** *(Gill et Ryder)*, (Note préliminaire), Bull. Instit. Océanogr., n° 313. Monaco 1915.

43. Nusbaum-Hilarowicz (J.), *Études d'Anatomie comparée sur les Poissons provenant des Campagnes Scientifiques de S. A. S. le Prince de Monaco.* Ire Partie. Rés. camp. sc. Prince de Monaco, fasc. LVIII. Monaco 1920.

44. Oppel (A.), *Lehrbuch der vergleichenden mikroskopischen Anatomie der Wirbeltiere*, T. I-III et u. T. VI. Jena 1896-1900, 1905.

45. Parker (W. N.), *On the kidney of Teleostei*, Rep. Brit. Assoc. Meeting LII. London 1882.

46. Pietruski (St.), *Przyczynek do znajomosci drobnowidzowej budowy przewodu pokar, mowego ryb kostnoskieletowych*, Rozprawy Akademii Umiejetnosci w Krakowie-Wydzial matem. przyrod. 1914. Tom. 54. Czesc 2. Serya B, str. 1-52.

47. Pilliet (A. H.), *Sur la structure du tube digestif de quelques poissons de mer*, Bullet. de la Soc. Zool. de France, vol. 10. Paris 1885.

48. Plehn (M.), *Zum feineren Bau der Fischkieme*, Zoolog. Anzeiger, Bd. 24. Leipzig 1901.

49. Pogonowska (Mlle J.), *Materialien zur Histologie des Darmtraktus der Knochenfische, mit besonderer Berüchsichtigung der elastischen Elemente*, Bullet. de l'Acad. d. Sc. de Cracovie, Cl. mat. nat. Sér. B. Cracovie 1912.

50. Rathke (H.), *Ueber den Darmkanal der Fische.* Halle 1824.

51. Tate Regan (C. M. A.), *The Anatomy and Classification of the Teleostean Fishes of the Order* **Lyomeri**, Annals a. Mag. of Nat. History. Ser. 8, vol. x. London 1912.

52. Tate Regan (C. M. A.), *The Anatomy and Classification of the Teleostean Fishes of* **Iniomi**, Annals a. Mag. of nat. Hist. Ser. 8, vol. VII. London 1911.

53. Ussow (M.), *Ueber den Bau der sogenannten augenähnlichen Flecken einiger Knochenfische*, Bull. Soc. Impér. des Nat. Moscou 1879.

54. Valatour (M.), *Recherches sur les glandes gastriques et les tuniques musculaires du tube digestif dans les poissons osseux et les batraciens*, Ann. Sc. Nat. 4. Sér. Zoologie, v, 16. Paris 1861.

55. Wiedersheim (R.), *Vergleichende Anatomie der Wirbelthiere*, 7te Auflage. Jena 1912.

56. Ziegler (H. E.), *Die Entstehung des Blutes bei Knochenfischen*, Arch. f. mikroskop. Anat., Bd. xxx. Berlin 1887.

57. Zugmayer (E.), *Le Crâne de* **Gastrostomus Bairdi** *Gill et Ryder*, Bull. Instit. Océanogr., n° 254. Monaco 1913.

58. Zugmayer (E.), *Poissons provenant des campagnes du Yacht Princesse-Alice*, Fascicule xxxv des Résultats des camp. scientif. accomplies sur son Yacht par Albert Ier Prince de Monaco. Monaco 1911.

LÉGENDE DE LA PLANCHE I

Reins du Gastrostomus Bairdi *(Gill et Ryder).*

Pages

Fig. 1, 2, 4, 8, 10. Coupes transversales par diverses parties des canalicules rénaux..... 1-10
Voir les particularités dans le texte. (Fig. 1, 2, 8, 10. Oc. 4. S. 1/12 hom. imm. Zeiss. Fig. 4. Oc. 4. S. C. Zeiss).

— 3. Le rein avec la partie postérieure d'un ovaire et du rectum. 4
A, anus ; *O*, ovaire ; *M*, rectum ; *B*, extrémité postérieure de l'oviducte ; *R*, rein ; *U*, orifice externe de la vessie urinaire.

— 5. Coupe transversale par une partie de la paroi de la vessie urinaire..... 8
Coloration par l'hématoxyline avec l'éosine, les muscles sont rouges. (Oc. 4. S. 1/12 hom. imm. Leitz).

— 6, 7. Coupes transversales par le rein..... 9
c, canalicules rénaux ; *f*, formations canaliculaires énigmatiques (voir le texte) ; *l*, lacune sanguine ; *v. c*, veine ventrale ; *v. d*, veine dorsale. (Oc. 4. S. a_2 Zeiss).

— 9. Coupe transversale par la vessie urinaire *(v. u.)* et les conduits principaux *(c. r. p.)*..... 7
(Oc. 4. S. AA. Zeiss).

— 10, 11. Coupe transversale par une partie de la vessie urinaire *(v. u.)* et du conduit rénal principal *(c. r. p.)*..... 7
(Oc. 4. S. AA. Zeiss).

— 12. Coupe transversale par une petite partie du parenchyme rénal..... 5
a, leucocytes éosinophiles ; *b*, cellules avec grands noyaux ; *c*, grandes cellules ; *d*, cellules de tissu conjonctif ; *c. r*, canalicule rénal ; *e*, cellules sans granules éosinophiles ; *l*, lacune sanguine avec les érythroblastes et les érythrocytes. (Oc. 4. S. hom. imm. 1/12 Zeiss).

— 13 à 17 et 8^f. Coupes transversales par les formations canaliculaires énigmatiques dans le parenchyme rénal..... 10
(Fig. 13-17. Oc. 4 S. 4 mm. Zeiss ; Fig. 8^f. Oc. 4. S. hom. imm. 1/12 Zeiss).

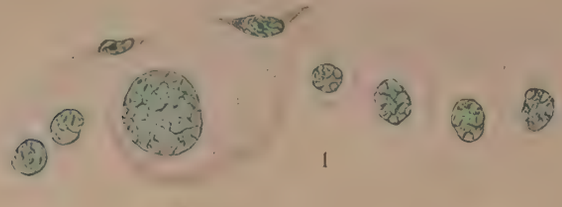

1

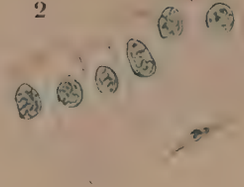

2

4

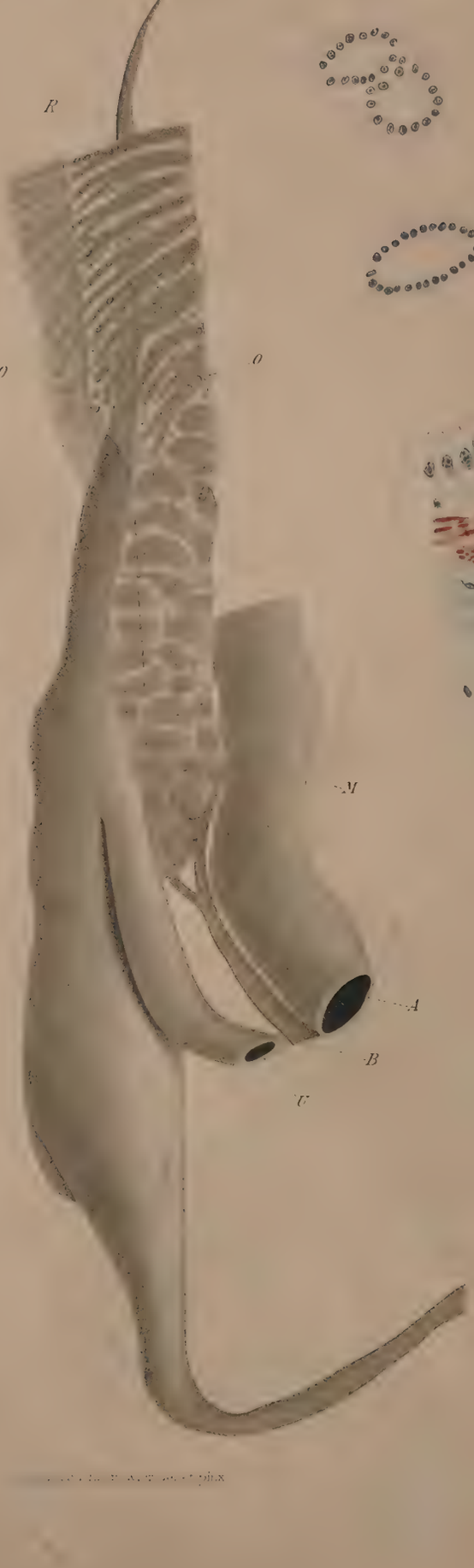

3



5

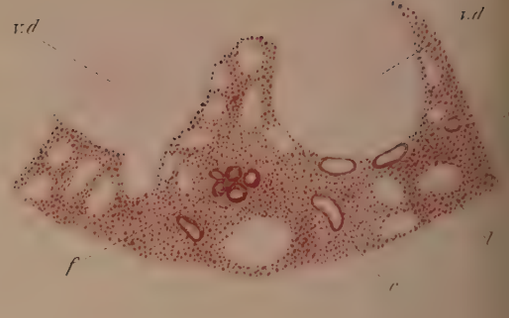

6

7

8

Firenze Lit. A. Ruffoni, Piazza S. Croce 20

LÉGENDE DE LA PLANCHE II

*Reins d'*Argyropelecus hemigymnus *(Cocco) (fig. 1 à 13, 17 à 19);*
de Chauliodus Sloanei *(Bloch) (fig. 14 à 16, 20 à 24)*
et de Gonostoma grande *(Günther) (fig. 25, 26).*

Pages

Fig. 1, 2. Parties de coupes transversales par la région céphalique (antérieure) du rein d'*Argyropelecus*..... 11
g, cellules granuleuses polyédriques ; *c*, capillaires ; *e*, cellules endothéliales ; *c. r*, canalicule rénal ; *p. c*, petites cellules parenchymatiques. (Oc. 4 S. hom. imm. 1/2 Zeiss).

— 3. Coupe transversale par les parties céphaliques des reins d'*Argyropelecus*..... 11
r, reins ; *v*, veine ; *g*, cellules granuleuses polyédriques ; *p. c*, petites cellules parenchymatiques ; *c. r*, canalicules rénaux ; *oc. b*, l'occipital basilaire (Oc. 2. S. AA. Zeiss).

— 4. Coupe transversale par la partie postérieure du rein d'*Argyropelecus*..... 12
d. p, conduit rénal principal ; *c*, canalicules rénaux ; *c. M*, glomérules de Malpighi réduits ; *v*, veine. (Oc. 2. S. AA. Zeiss).

— 5 à 9. Coupes transversales par différentes parties des canalicules rénaux d'*Argyropelecus*..... 13
(Oc. comp. 4. S. hom. imm. 2 mm. Zeiss).

— 10. Coupe longitudinale par un canalicule rénal et un glomérule de Malpighi avec une capsule de Bowman d'*Argyropelecus*..... 14
(Oc. comp. 4. S. hom. imm. 2 mm. Zeiss).

— 11. Coupe par un glomérule de Malpighi réduit d'*Argyropelecus*..... 12
(Oc. comp. 4. S. hom. imm. 2 mm. Zeiss).

— 12. Coupe par la partie antérieure du rein d'*Argyropelecus*.. 12
d. p, conduit rénal principal (Oc. 2. S. AA. Zeiss).

— 13. Coupe transversale par une partie du rein d'*Argyropelecus*. 12
e, couche externe ; *i*, couche interne de la capsule de Bowman. (Oc. 2. S. hom. imm. 1/12 Zeiss).

— 14. Coupe par un grand glomérule de Malpighi de *Chauliodus*. 16
(Oc. 2. S. DD. Zeiss).

Lith. Imp. Hélio-Vaux Gez et Prix

1-13.17-19 ARGYROPELECUS HE
25-26 (

13

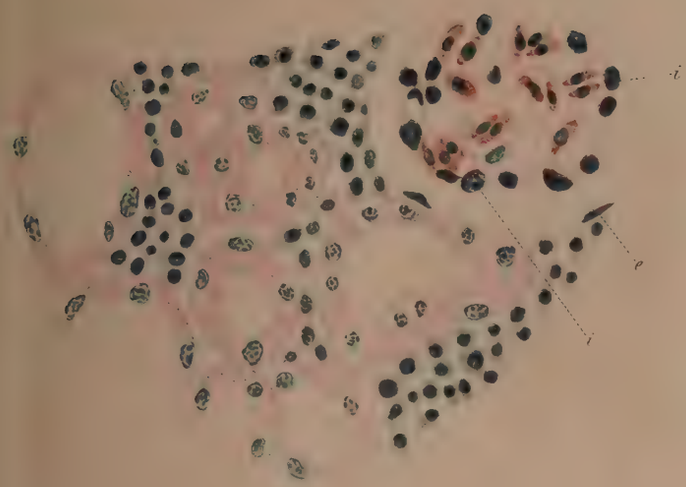

12



17

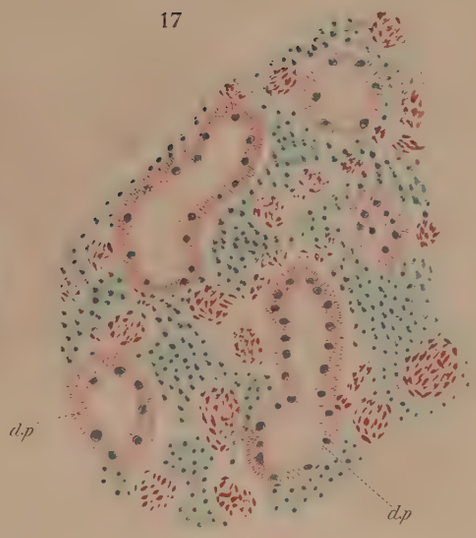

18

14

19

23

20



9

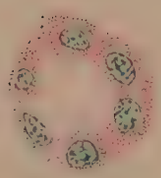

21

15

22

24

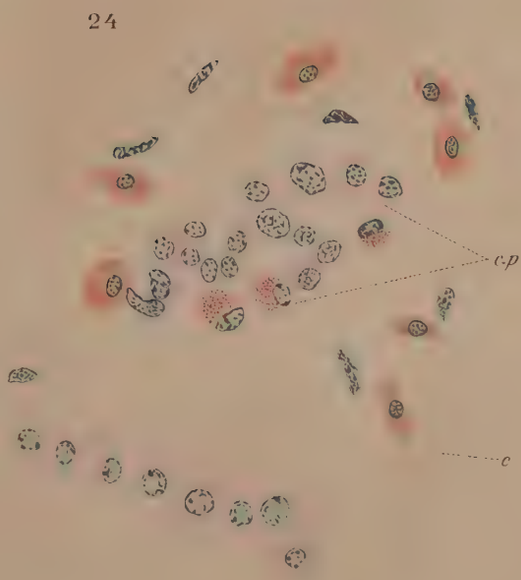

26

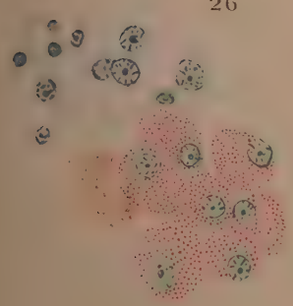

Firenze, Lit. A. Ruffoni, Piazza S. Croce 20

. S

. 14-16, 20-24 CHAULIODUS SLOANEI.
LA GRANDE

LÉGENDE DE LA PLANCHE II (suite)

		Pages
Fig. 15.	Partie d'une coupe transversale par la région antérieure du rein de *Chauliodus*..... *c. M*, glomérule de Malpighi ; *c. r*, canalicule rénal. (Oc. 4 S. AA. Zeiss).	16
— 16.	Partie d'une coupe par un grand glomérule de Malpighi de *Chauliodus*..... (Oc. 4. S. hom. imm. 1/2 Zeiss).	17
— 17.	Coupe par la partie postérieure du rein d'*Argyropelecus*. *d. p*, conduit rénal principal. (Oc. 4. S. DD. Zeiss).	13
— 18, 19.	Coupes transversales par une partie de la paroi de la vessie urinaire d'*Argyropelecus*..... *m*, fibres musculaires. (Oc. comp. 4. S. hom. imm. 2mm. Zeiss).	13
— 20, 21.	Epithélium d'un canalicule rénal primaire (fig. 20) et d'un canalicule rénal secondaire (fig. 21) de *Chauliodus*..... (Oc. 4. S. hom. imm. 2 mm. Zeiss).	16
— 22.	Coupe transversale par la partie postérieure des reins de *Chauliodus*..... ..... *d*, conduit rénal principal ; *v*, veine (Oc. 4. S. AA. Zeiss).	15
— 23.	Coupe transversale par la partie moyenne des reins de *Chauliodus*..... *d*, conduit rénal principal ; *v*, veine. (Oc. 4. S. AA. Zeiss).	15
— 24.	Partie d'une coupe transversale par le rein (partie moyenne) de *Chauliodus*..... *c. p*, cellules parenchymatiques ; *c*, capillaires. (Oc. comp. 4 S. hom. imm. 2 mm. Zeiss).	16
— 25.	Partie d'une coupe transversale par un glomérule de Malpighi réduit du rein de *Gonostoma grande*..... *v*, vaisseau sanguin ; *e*, érythrocyte ; *t*, tissu conjonctif. (Oc. 2. S. hom. imm. 1/12 Zeiss).	20
— 26.	Partie de tissu pseudolymphoïde du rein de *Gonostoma grande*..... (Oc. 3. 4. S. hom. imm. 1/12 Zeiss).	19

LÉGENDE DE LA PLANCHE III

Reins (fig. 1 à 16) et canal digestif (fig. 7 à 21) de formes diverses.

Pages

Fig. 1. Reins de *Chauliodus Sloanei*. × 1 14

— 2. Reins d'*Argyropelecus hemigymnus*. × 2 10

— 3. Reins de *Gonostoma bathyphilum*. × 2 .....

— 4. Coupe transversale par la partie postérieure du rein de *Gonostoma bathyphilum* 17
c. M, glomérules de Malpighi ; *d. p*, conduit rénal principal ; *g. n*, ganglion nerveux ; *v*, veine ; *v. u*, vessie urinaire. (Oc. I. S. AA. Zeiss).

— 5. Coupe transversale par la partie moyenne du rein de *Gonostoma bathyphilum* 17
(Oc. I. S. Act. Zeiss).

— 6. Partie d'une coupe transversale par la partie antérieure du rein de *Gonostoma bathyphilum*..... 18
l, leucocytes éosinophiles, qui forment une couche autour de vaisseaux sanguins ; *c*, canalicule rénal. (Oc. comp. 4 S. hom. imm. 2 mm. Zeiss).

— 7. Canal digestif de *Gonostoma grande*. × 2 77
a, appendices pyloriques ; *p*, cordon de tissu conjonctif avec les tubules du pancréas ; *f*, foie.

— 8. Canal digestif de *Gonostoma bathyphilum*. × 2..... 77
(*b*, côté où sont visibles les appendices pyloriques ; *a*, l'autre côté) ; *f*, foie ; *i*, intestin.

— 9. Canal digestif de *Gonostoma elongatum*. × 2..... 78
f, foie ; *a*, appendices pyloriques ; *i. p*, intestin pylorique (duodénal) ; *f*, foie ; *s*, estomac ; *i*, intestin ; *v*, vésicule biliaire.

— 10. Canal digestif de *Stomias boa*. × 1 43
(*a*, entier ; *b*, partie antérieure, le foie a été un peu écarté de l'œsophage pour montrer la vésicule biliaire entière) ; *f*, foie ; *p*, cordons de tissu conjonctif, où plongent les tubules du pancréas ; *v*, vésicule biliaire ; *i. p*, intestin pylorique ; *d. c*, conduit biliaire ; *s*, estomac.

— 11. Canal digestif de *Cyema atrum*. × 2..... 75
f, foie ; *p*, intestin pylorique ; *s*, estomac.

— 12 à 14. Canal digestif de *Melamphaes mizolepis* vu de différents côtés × 2. 33
f, foie ; *a. p*, appendices pyloriques ; *o*, ovaire ; *r*, rectum.



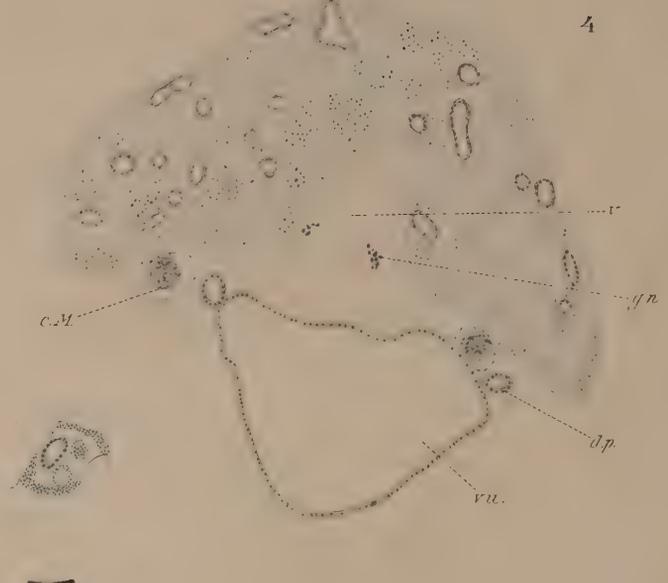







J Nusbaum-Hilarowicz del. et pinx.

REINS,

1 CHAULIODUS SLOANEI. 2 ARGYROPELEC
7 GONOSTOMA GRANDE. 9 GONOSTOMA ELONGATUM 10
15-21 GAS

DIGESTIF.

GYMNUS. 3-6,8 GONOSTOMA BATHYPHILUM.
5 BOA. 11 CYEMA ATRUM. 12-14 MELAMPHAES MIZOLEPIS.
S BAIRDI.

Firenze, Lit. A. Ruffoni Piazza S. Croce 20

LÉGENDE DE LA PLANCHE III (suite)

Pages

Fig. 15, 16. Canal digestif de *Gastrostomus Bairdi*. × 1 28
f, foie ; *i. p*, intestin pylorique ; *c*, cœur ; *p*, pancréas ; *s*, estomac ; *r*, rectum ; *o*, ovaire ; *od*, oviducte.

— 17. Estomac de *Gastrostomus Bairdi*. × 1 26
i, p, intestin pylorique ; *v*, vaisseaux sanguins.

— 18. Estomac de *Gastrostomus Bairdi* ouvert par une coupe longitudinale. × 1 26

— 19. Coupe par la couche épithéliale de l'œsophage (partie antérieure) de *Gastrostomus Bairdi* (colorée par l'hématoxyline-éosine) 26
m, cellule mucinogène ; *s*, cellule glandulaire séreuse (Oc. 4. S. hom. imm. 2 mm. Zeiss).

— 20. Partie d'une coupe longitudinale par la paroi œsophagienne au voisinage de l'estomac..... 26
m, cellules mucinogènes. (Oc. comp. 8, S. 4 mm. Apert. 0,95 Zeiss).

— 21. Partie d'une coupe transversale un peu oblique par la paroi stomacale de *Gastrostomus Bairdi*..... 27
Coloration par la résorcine-fuchsine de Weigert ; les éléments élastiques sont bleus ; *m*, couches musculaires ; *a*, grande artère ; *v*, grande veine ; *g*, couche glandulaire ; *mm*, muscularis mucosæ. (Oc. comp. 8. S. 16 mm. Zeiss).

LÉGENDE DE LA PLANCHE IV

Canal digestif de Gastrostomus Bairdi *(fig. 1 à 15).*

Pages

Fig. 1. Partie d'une coupe transversale par l'intestin moyen, l'estomac et le cordon de tissu conjonctif renfermant le pancréas 29
Coloration par l'hématoxyline et le van Gieson ; les muscles et les érythrocytes sont jaunes, l'épithélium verdâtre ; le tissu conjonctif rouge. *i*, intestin moyen ; *e*, estomac ; *i. p*, intestin pylorique (duodénal) ; *m*, muscularis ; *m. m*, muscularis mucosæ ; *t. p*, tubules pancréatiques. (Oc. I. Sa_2 Zeiss).

— 2. Epithélium de l'intestin moyen 30
Coloration par l'hématoxyline et l'éosine. (Oc. comp. 4. S. hom. imm. 2 mm. Zeiss).

— 3. Portion de tissu de la rate accessoire, coupe transversale. 33
(Oc. comp. 4. S. hom. imm. 2 mm. Zeiss).

— 4. Partie d'une coupe transversale par la rate..... 33
e, couche corticale externe ; *l*, leucocytes ; *t*, trabécules de tissu conjonctif ; *ed*, endothélium. (Oc. comp. 4. S. hom. imm. 2 mm. Zeiss).

— 5. Coupe transversale par l'intestin moyen..... 33
i, intestin moyen ; *pancr*, tissu conjonctif renfermant les tubules pancréatiques ; *par. l*, rate accessoire (paralien). Coloration par l'hématoxyline et van Gieson (Oc. I. Sa_2 Zeiss).

— 6. Coupe transversale par l'estomac..... 27
m. m, fibres de la muscularis mucosæ ; *m. e*, couche musculaire externe (longitudinale) ; *m. i*, couche musculaire interne (circulaire) ; *g*, couche glandulaire. Coloration par l'hématoxyline et van Gieson. (Oc. I. Sa_2 Zeiss).

— 7. Partie d'une coupe transversale par la paroi stomacale.. 27
mm, fibres de la muscularis mucosæ ; *m. e*, couche musculaire externe ; *m. i*, couche musculaire interne. Coloration par l'hématoxyline et van Gieson. (Oc. 4. S. AA. Zeiss).

— 8. Partie d'une coupe transversale par le pancréas et les cordons de Langerhans..... 32
t. p, tubules pancréatiques ; *c. L*, cordons de Langerhans. (Oc. 4. S. hom. imm. 2 mm. Zeiss).

— 9. Partie d'une coupe transversale par l'intestin moyen *(i)*, la rate *(r)*, le pancréas *(t. p.)* et l'estomac *(e)*..... 32
(Oc. I. Sa_2 Zeiss).

1

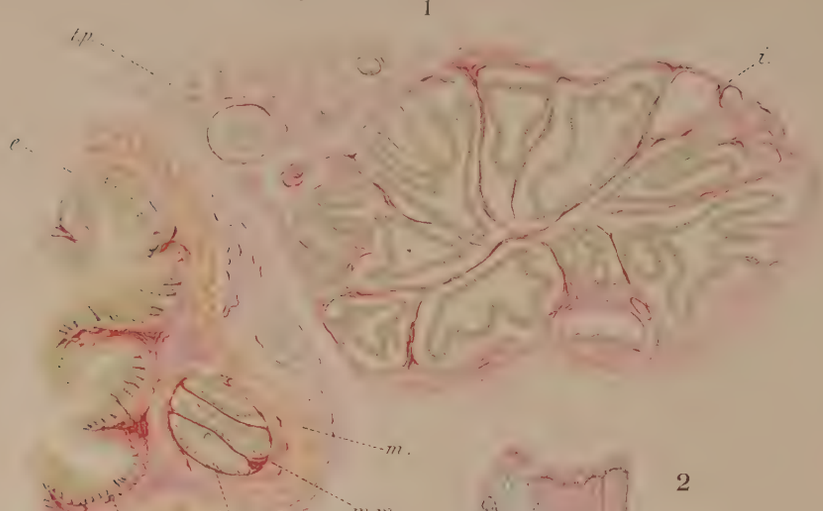

2

6

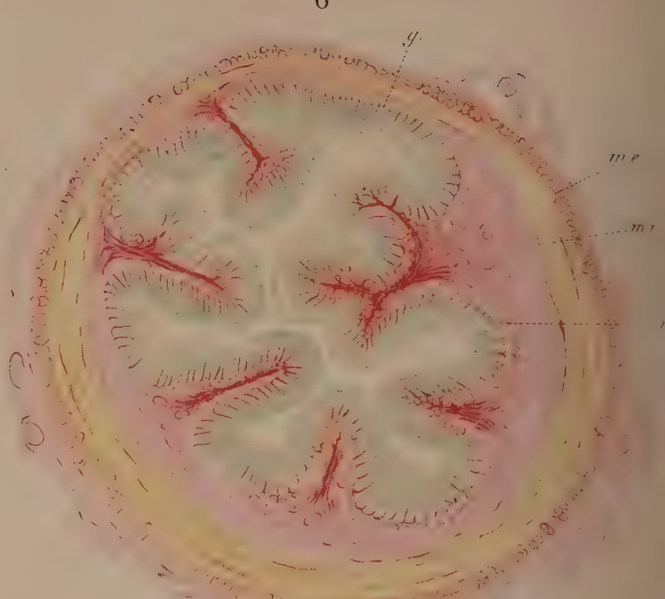

3

5

7

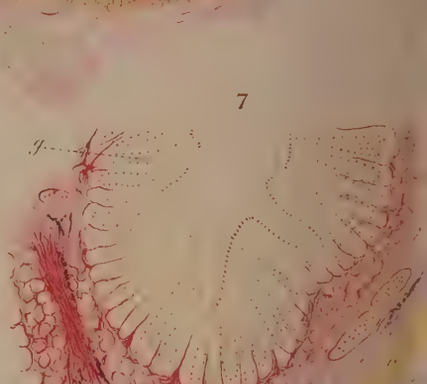

4

8

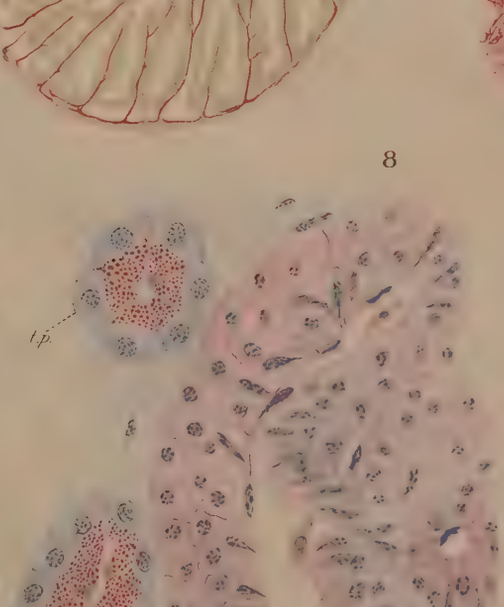

9



J.Nusbaum-Hilarowicz del. et pinx.

10

11

12

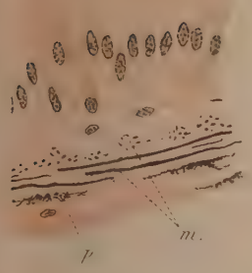

13



14

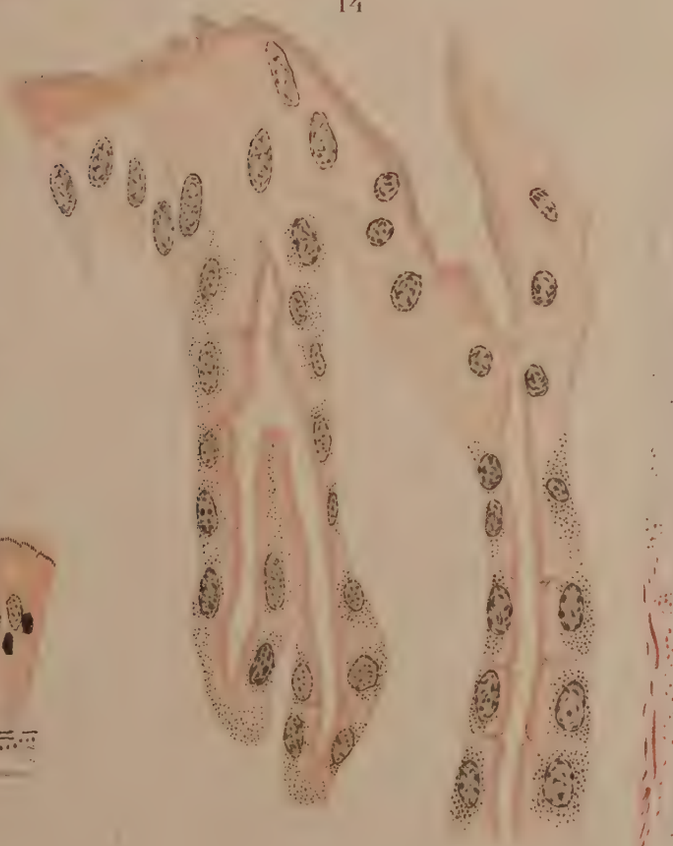

15

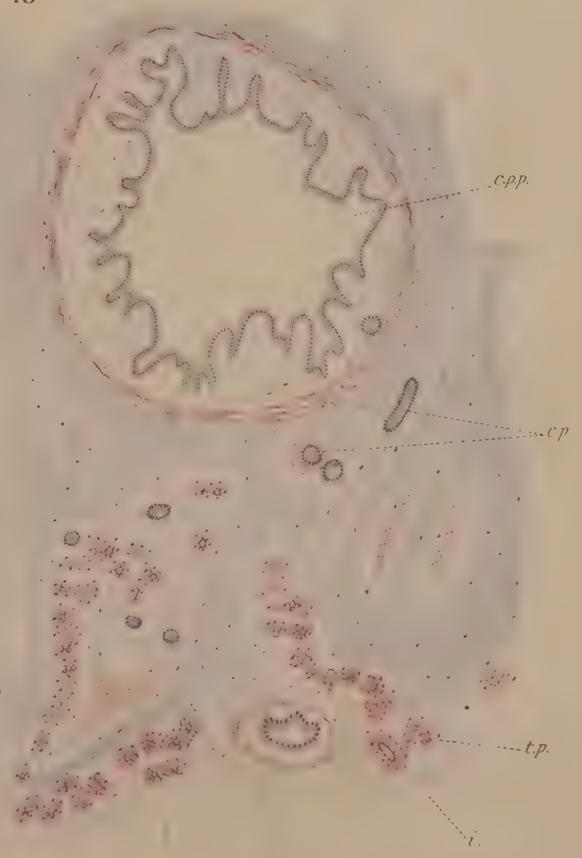

e.

ESTIF
US BAIRDI

Firenze, Lit. A. Ruffoni, Piazza S. Croce 20

LÉGENDE DE LA PLANCHE IV (suite)

Pages

Fig. 10. Coupe transversale par la partie initiale du duodénum.. 29

i. p, intestin pylorique (duodénum) ; *mm*, muscularis mucosæ ; *m. e*, couche externe de la muscularis ; *m. i*, couche interne de la muscularis. (Oc. 4. S. AA. Zeiss).

— 11. Partie d'une coupe transversale par la paroi stomacale... 28

g, couche glandulaire ; *mm*, muscularis mucosæ ; *m. e*, couche externe de la muscularis ; *m. i*, couche interne de la muscularis ; *v*, vaisseaux sanguins. Coloration par l'hématoxyline-éosine. (Oc. 4. S. AA. Zeiss).

— 12. Partie d'une coupe transversale par la paroi du rectum.. 31

m, fibres musculaires ; *p*, cellules pigmentaires. Coloration par l'hématoxyline ferrique de Heidenhain et l'orange. (Oc. 4. S. hom. imm. 1/12 Zeiss).

— 13. Partie d'une coupe transversale par la paroi de l'intestin moyen..... 31

Signification des lettres comme sur la fig. 12. (Oc. 4. S. hom. imm. 1/2 Zeiss).

— 14. Partie d'une coupe transversale par l'épithélium stomacal et les glandes..... 27

(Oc. 4. S. hom. imm. 1/2 Zeiss).

— 15. Partie d'une coupe transversale par le pancréas..... 32

t. p, tubules pancréatiques glandulaires ; *c. p. p*, conduit pancréatique principal ; *c. p*, conduits pancréatiques secondaires. (Oc. 2. S. AA. Zeiss).

LÉGENDE DE LA PLANCHE V

Canal digestif de Gastrostomus Bairdi *(fig. 1 à 4)*
et de Melamphaes mizolepis *(fig. 5 à 19).*

Pages

Fig. 1. Partie d'une coupe transversale par la paroi stomacale de *Gastrostomus* 28

g, couche glandulaire ; *mm*, muscularis mucosæ ; *m. e*, *m. i*, couche externe et interne de la muscularis ; *m. s*, couche de fibres musculaires striées ; *p*, cellules pigmentaires. Coloration par l'hématoxyline ferrique et l'orange. (Oc. 6. S. AA. Zeiss).

— 2 à 4. Fibres musculaires lisses de la paroi stomacale de *Gastrostomus* ; fig. 2, 3, coupe longitudinale ; fig. 4, transversale..... 30

Fig. 2 et 4 colorées par l'hématoxyline et l'éosine, Fig. 3 colorée par l'hématoxyline et van Gieson ; fibre musculaire jaune, tissu conjonctif rouge. (Oc. comp. 6. S. hom. imm. 2 mm. Zeiss).

— 5. Partie d'une coupe transversale par l'épithélium et la couche glandulaire de l'estomac de *Melamphaes*..... 35

c. p, conduit glandulaire principal ; *t. g*, tubules glandulaires sécrétoires. Coloration par l'hématoxyline de Krüger, tissu conjonctif brunâtre (Oc. I. S. hom. imm. 2 mm. Zeiss).

— 6. Coupe longitudinale par la partie distale de la glande stomacale de *Melamphaes* 35

(Oc. comp. 4. S. hom. imm. 2 mm. Zeiss).

— 7. Partie d'une coupe longitudinale par l'estomac, l'intestin pylorique et les annexes de *Melamphaes*..... 34

g. f, glandes stomacales du « fundus » ; *g. p*, glandes stomacales pyloriques ; *i. p*, intestin pylorique (duodénum) ; *p*, pancréas ; *s*, sphincter ; *a. p*, appendices pyloriques ; *i. m*, intestin moyen. Coloration par l'hématoxyline et l'éosine. (Oc. comp. 4. Sa_2 Zeiss).

— 8. Partie d'une coupe transversale par l'œsophage de *Melamphaes* 34

m, fibres musculaires ; *l*, leucocytes ; *v*, vaisseaux sanguins. Coloration par l'hématoxyline et l'éosine. (Oc. 6. S. AA. Zeiss).

— 9. Partie d'une coupe transversale par le rectum de *Melamphaes* 38

m. e, *m. i*, couche externe et interne de la musculature. (Oc. 6. S. AA. Zeiss).

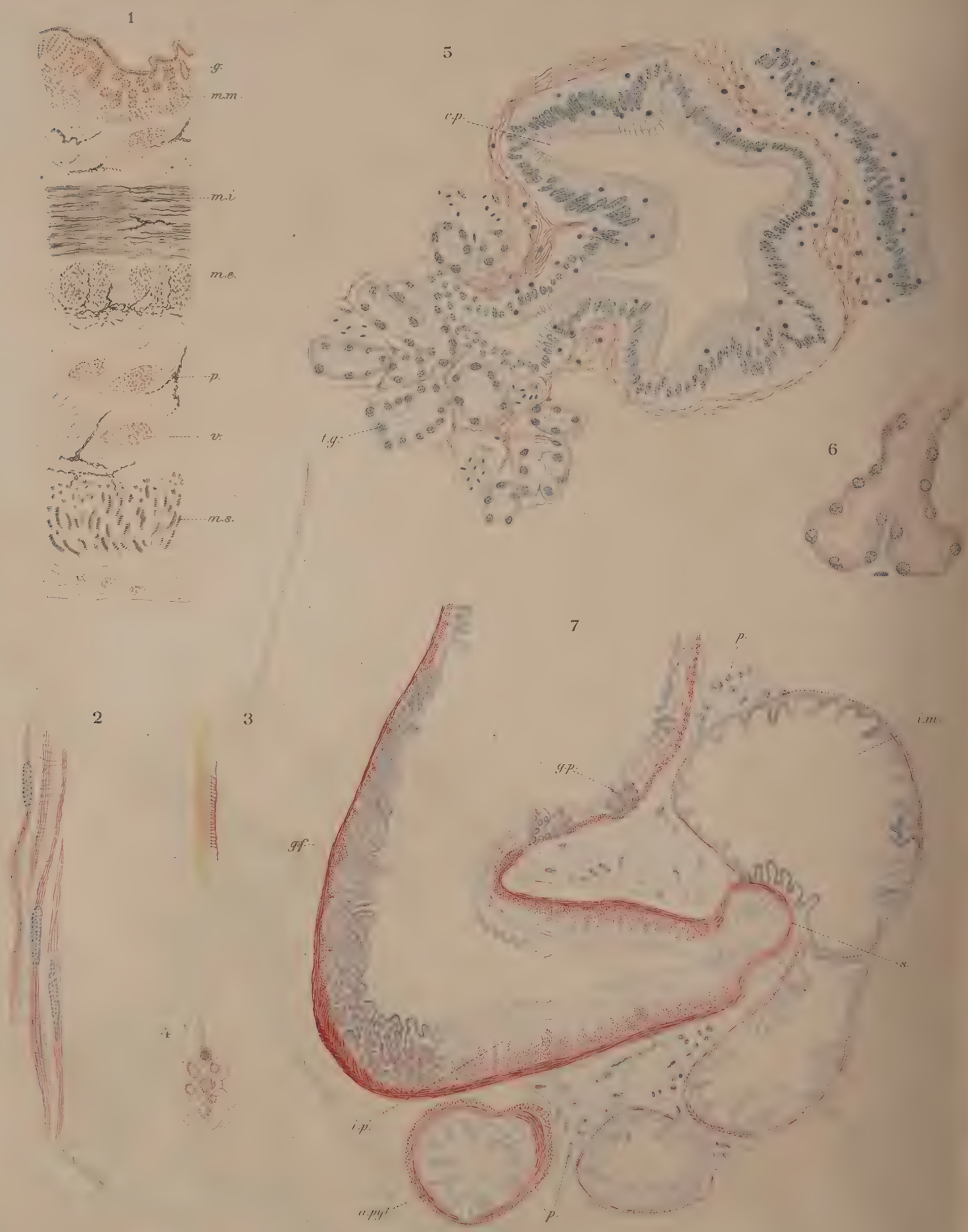

Nusbaum [illegible] ad [illegible] del [illegible] nx.

CAN

1-4 GASTROSTOMUS BAIR

10

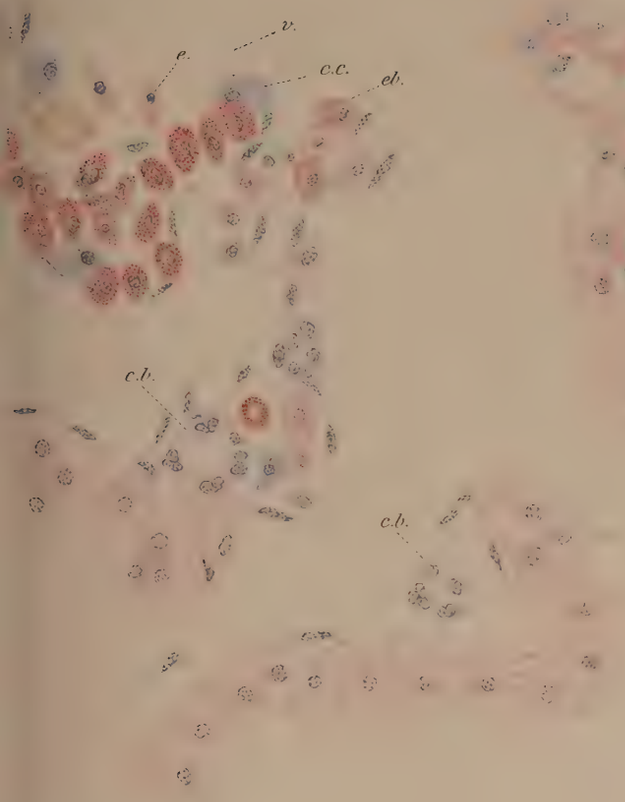

11



12

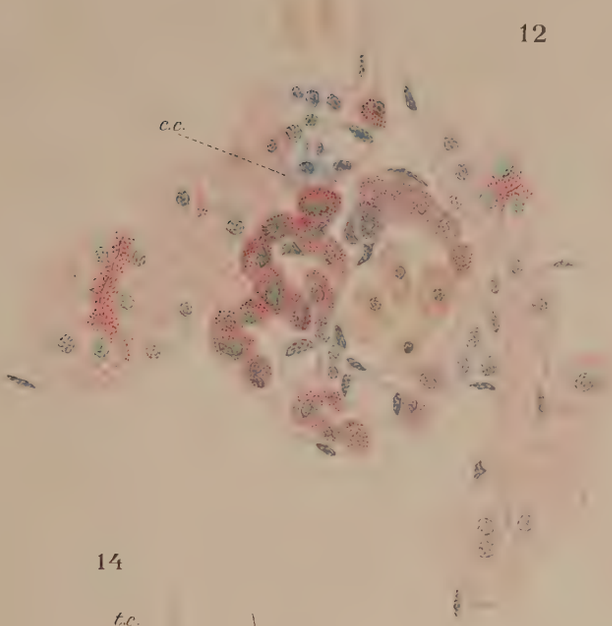

13

14

16

8

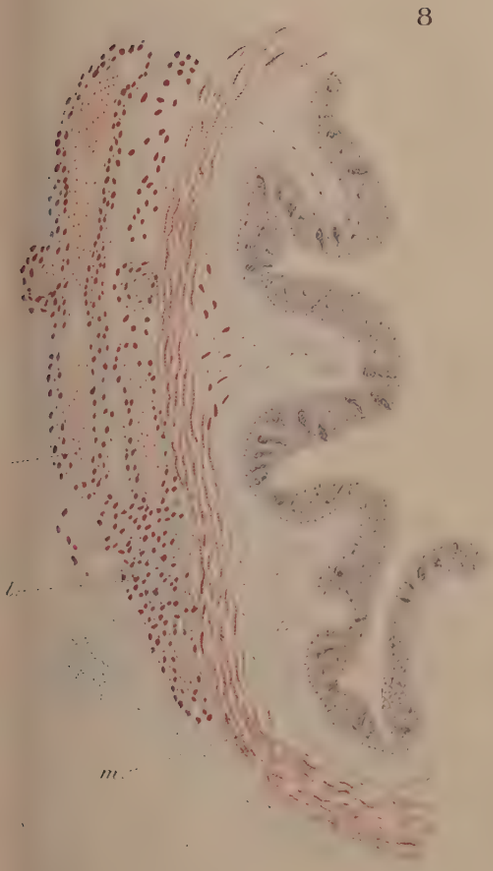

9

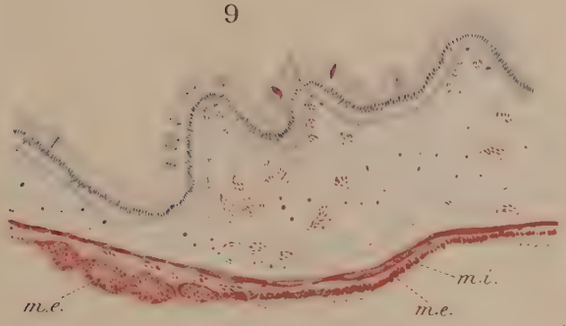

19

17

15

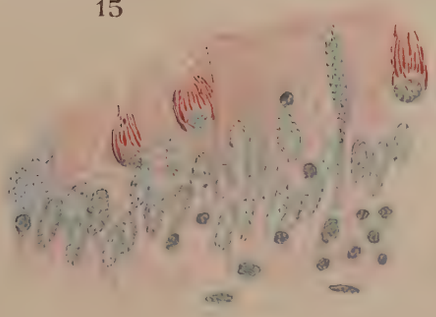

18

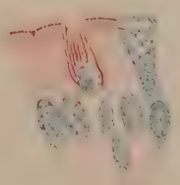

TIF.

LAMPHAES MIZOLEPIS.

Firenze Lit. A. Ruffoni Piazza S. Croce 20

LÉGENDE DE LA PLANCHE V (suite)

Pages

Fig. 10 à 14. Portions de coupes transversales par le foie de *Melamphaes* 39

c, cellules cyanophiles ; *c. b*, conduits biliaires ; *v*, vaisseaux sanguins ; *e*, érythrocytes ; *eb*, érythroblastes ; *tc*, tissu conjonctif. Coloration par l'hématoxyline et l'éosine. (Oc. comp. 6. S. hom. imm. 2 mm. Zeiss).

— 15 à 18. Epithélium intestinal de *Melamphaes* 37

Coloration par l'hématoxyline et l'éosine. (Oc. comp. 6. S. hom. imm. 2 mm. Zeiss).

— 19. Epithélium stomacal de *Melamphaes*..... 35

(Oc. comp. 6. S. hom. imm. 2 mm. Zeiss).

LÉGENDE DE LA PLANCHE VI

Bathymyxium piscium, *parasite intestinal (fig. 1 à 16).*

Pages

Fig. 1 à 10. Différentes phases de multiplication de *Bathymyxium* (dans l'intestin de *Melamphaes*) 41
(Oc. comp. 8 S. hom. imm. 2mm., long. tube 200, Zeiss).

— 11 à 16. Différentes phases de sporulation de *Bathymyxium* (de l'intestin de *Melamphaes* et de *Stomias*)..... 41
e, cellules épithéliales de l'intestin ; *s*, spore ; *m*, membrane du sporocyste ; *n*, noyau ; les fig. 13-16 sont colorées par le liquide de Biondi-Heidenhain ; les autres par l'hématoxyline et l'éosine. Les fig. 14 et 15 représentent des coupes transversales par un sporocyste.

Canal digestif de Stomias boa *(fig. 17 à 29).*

— 17 à 19. Coupes transversales par la couche épithéliale dans différentes parties de la paroi stomacale de *Stomias*..... 48
Colorées par l'hématoxyline et l'éosine. (Oc. 6. S. hom. imm. 2 mm. Zeiss).

— 20. Coupe transversale par l'œsophage et les annexes de *Stomias*..... 44
p, plis de la muqueuse ; *m. c*, fibres musculaires circulaires ; *m. l*, fibres musculaires longitudinales ; *h*, foie. (Oc. 4. Sa_2 Zeiss).

— 21. Fibres musculaires longitudinales avec enveloppes pigmentaires de la paroi œsophagienne de *Stomias* 44
p, cellules pigmentaires. (Oc. 4. S. hom. imm. 2 mm. Zeiss).

— 22 à 24. Coupes transversales par l'œsophage ou par la partie ventrale (fig. 23, 24) de celui-ci avec les annexes de *Stomias*..... 45
o, œsophage ; *f*, foie ; *v. f*, vésicule biliaire ; *t*, glande sous-œsophagienne (thyroïde ?). (Oc. I. Sa_2 Zeiss).

— 25. Coupe transversale par l'estomac *(s)*, l'intestin pylorique *(d)*, l'intestin moyen *(i)* et le pancréas *(p)* de *Stomias*... 47
g, glandes stomacales. (Oc. comp. 4. Sa_2 Zeiss).

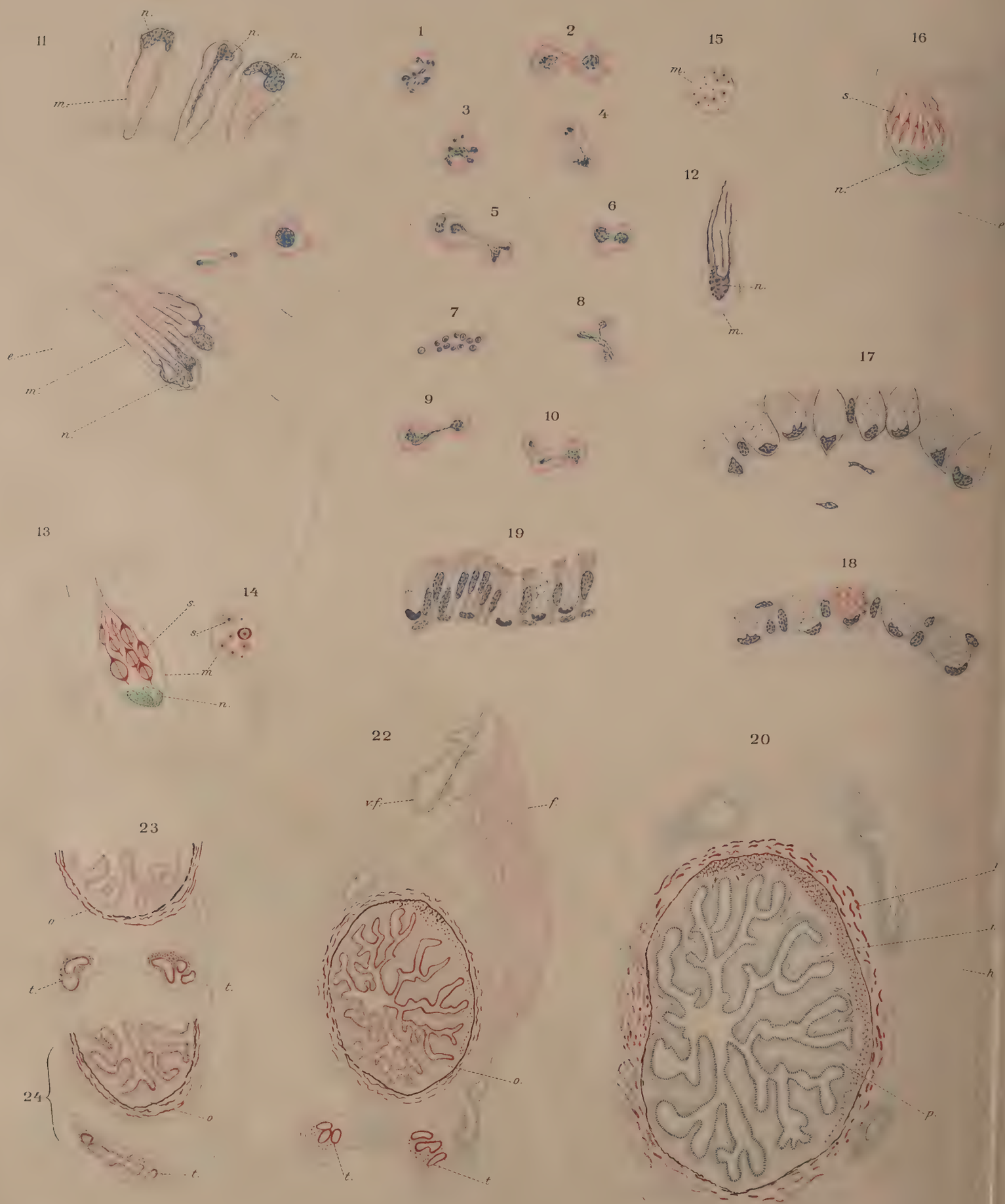

BATHYMYXIUM, PARASITI IN

1-16 BATHYMYXIU

25

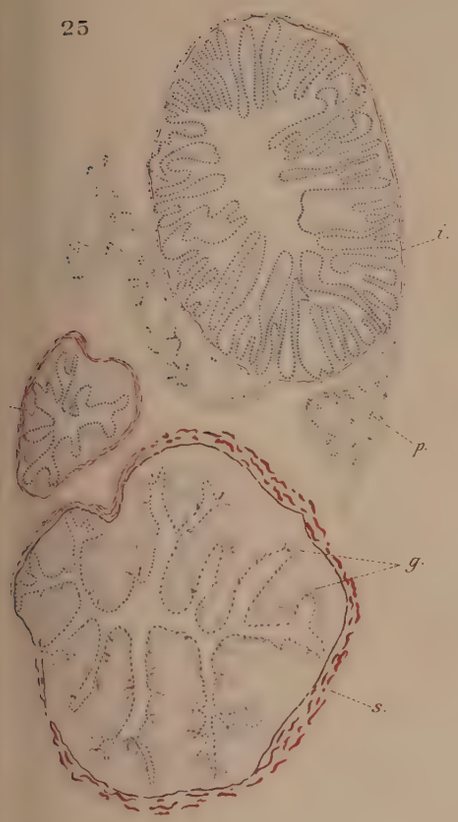

26

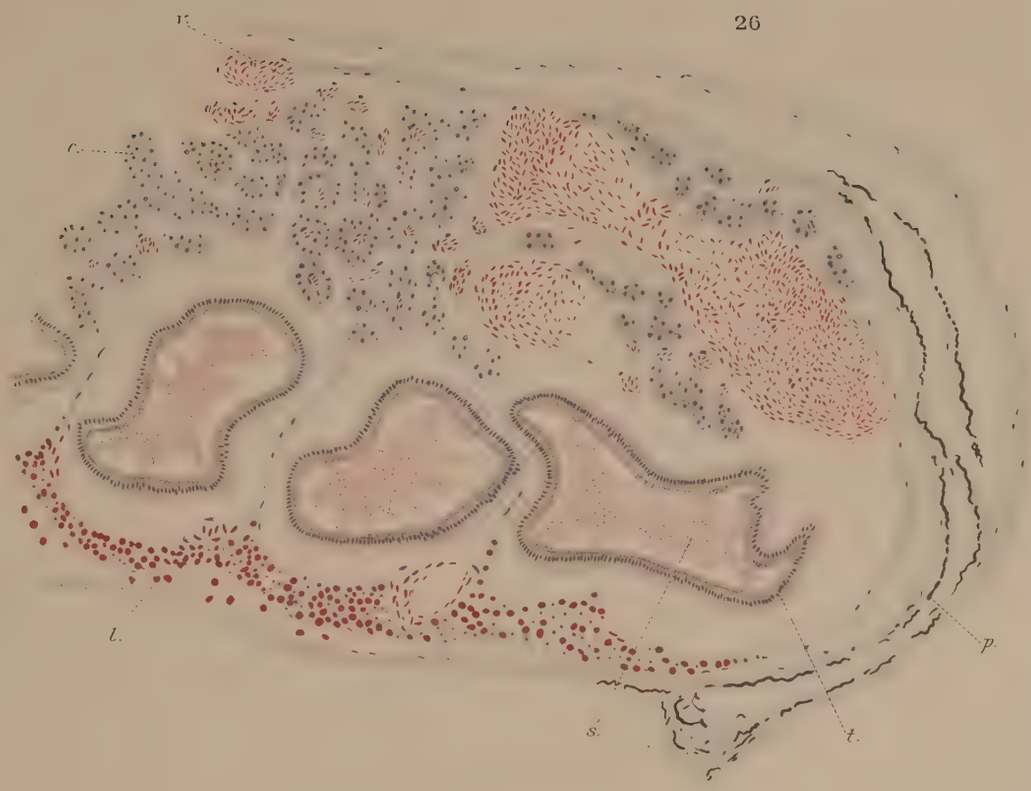

21

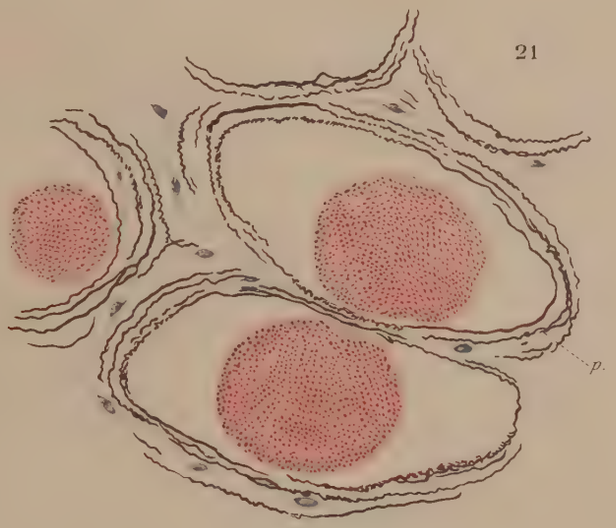

27

28



29

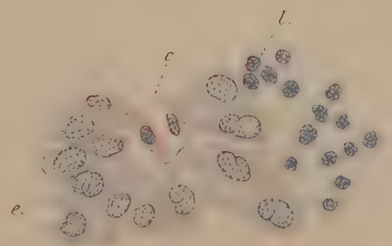

Firenze, Lit. A. Ruffoni, Piazza S. Croce 20

STINAL. CANAL DIGESTIF
9 STOMIAS BOA

LÉGENDE DE LA PLANCHE VI (suite)

Pages

Fig. 26. Partie d'une coupe transversale par la glande sous-œsophagienne (thyroïde ?) de *Stomias* 45

t, tubules glandulaires ; *c*, cordons glandulaires solides ; *l*, leucocytes ; *s*, substance sécrétée ; *v*, vaisseaux sanguins ; *p*, cellules pigmentaires. (Oc. 2. S. C. Zeiss).

— 27. Petite partie d'une coupe transversale par la glande sous-œsophagienne de *Stomias*..... 45

e, épithélium d'un tube glandulaire ; *c*, capillaires sanguins ; *l. e*, leucocytes éosinophiles ; *l*, petits leucocytes. (Oc. 3-4. S. hom. imm. 1/12 Zeiss).

— 28. Epithélium d'un tube glandulaire de la glande sous-œsophagienne de *Stomias*..... 45

e, cellules épithéliales ; *c*, cils ; *s*, substance sécrétée. (Oc. comp. 6. S. hom. imm. 2mm. Zeiss).

— 29. Coupe par un cordon épithélial glandulaire de la glande sous-œsophagienne de *Stomias*..... 46

c, capillaire sanguin ; *e*, épithélium ; *l*, leucocytes. (Oc. comp. 6 S. hom. imm. 2mm. Zeiss).

LÉGENDE DE LA PLANCHE VII

Canal digestif de Stomias boa *(fig. 1 à 13), pancréas de* Gastrostomus *(fig. 14).*

		Pages
Fig. 1.	Coupe transversale par les conduits hépatique et cystique de *Stomias*	50
	d. hep, conduit hépatique ; *d. cyst*, conduit cystique ; *m*, fibres musculaires. (Oc. 4. S. hom. imm. 2 mm. Zeiss).	
— 2.	Partie d'une coupe transversale par la paroi du conduit cystique de *Stomias*.....	50
	(Oc. 4. S. hom. imm. 2 mm. Zeiss).	
— 3.	Epithélium de la vésicule biliaire, vu de la face interne *(A)* et partie d'une coupe transversale par la paroi de la vésicule biliaire *(B)* de *Stomias*.....	50
	(Oc. 4. S. hom. imm. 2 mm. Zeiss).	
— 4.	Partie d'une coupe transversale par le foie de *Stomias*...	50
	(Oc. 4. S. hom. imm. 2 mm. Zeiss).	
— 5.	Partie d'une coupe transversale par la partie postérieure de l'estomac de *Stomias*.....	49
	g, glandes ; *v*, capillaires sanguins ; *p*, couche pigmentaire ; *m. i*, *m. e*, couches musculaires interne et externe. (Oc. 3-4. S. DD. Zeiss).	
— 6 à 9.	Portions de coupes par la paroi stomacale de *Stomias*...	48
	La fig. 7 est colorée par le triacide d'Ehrlich-Biondi-Heidenhain, les autres figures sont colorées par l'hématoxyline et l'éosine. (Fig. 6. Oc. comp. 6. S. hom. imm. 2 mm. Zeiss ; Fig. 7. Oc. 3-4, S. hom. imm. 2 mm. Zeiss ; Fig. 8-9 Oc. comp. 6. S. hom. imm. 2 mm. Zeiss).	
— 10.	Partie d'une coupe par un tubule pancréatique *(A)* et une cellule pancréatique coupée *(B)* de *Stomias*.....	
	(Oc. comp. 6. S. hom. imm. 2 mm. Zeiss).	
— 11.	Partie d'une coupe transversale par la paroi de l'intestin pylorique de *Stomias*.....	50
	Coloration par l'hématoxyline et l'éosine ; *e*, épithélium ; *t. c*, tissu conjonctif ; *m*, couche musculaire. (Oc. 4. S. hom. imm. 2 mm. Zeiss).	
— 12, 13.	Parties de coupes transversales par la paroi de l'intestin moyen de *Stomias*	51
	Coloration par l'hématoxyline et l'éosine. *m*, couches musculaires. (Oc. 4. S. hom. imm. 2 mm. Zeiss).	
— 14.	Partie d'une coupe transversale par le pancréas de *Gastrostomus*	32
	(Oc. 2. S. DD. Zeiss).	

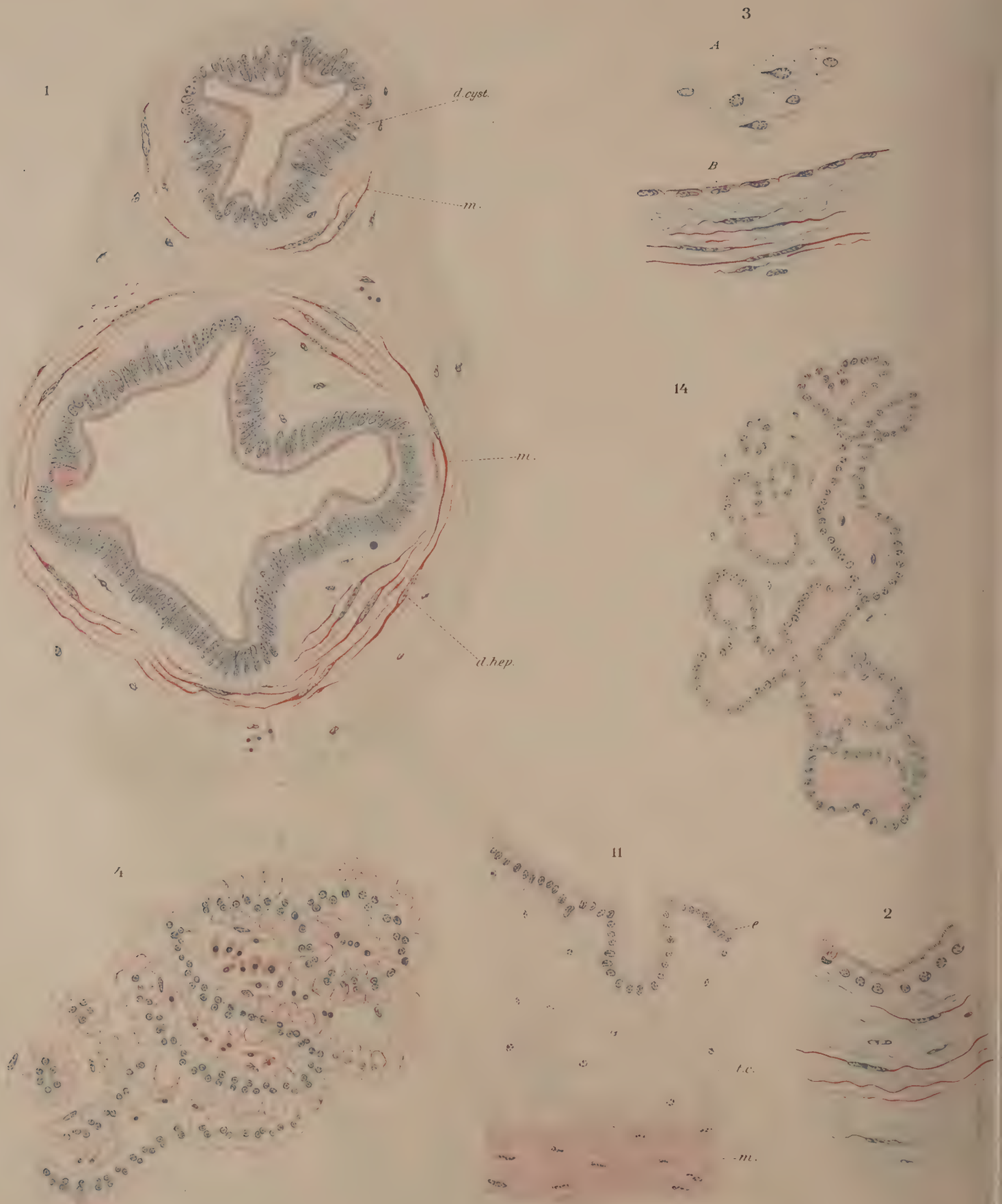
1
d.cyst.
m.
m.
d.hep.
3
A
B
14
11
e
t.c.
m.
4
2

5

7

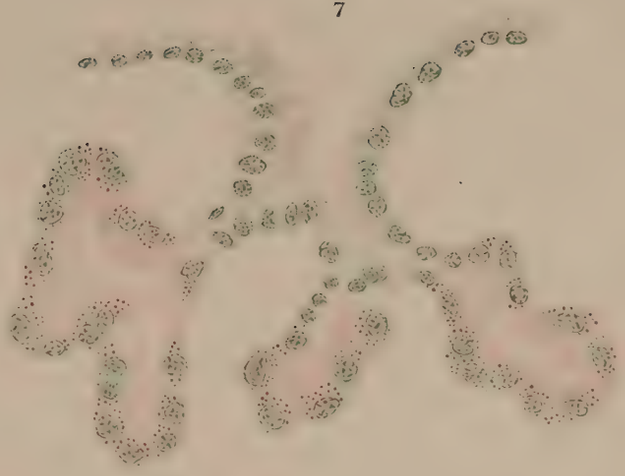

8

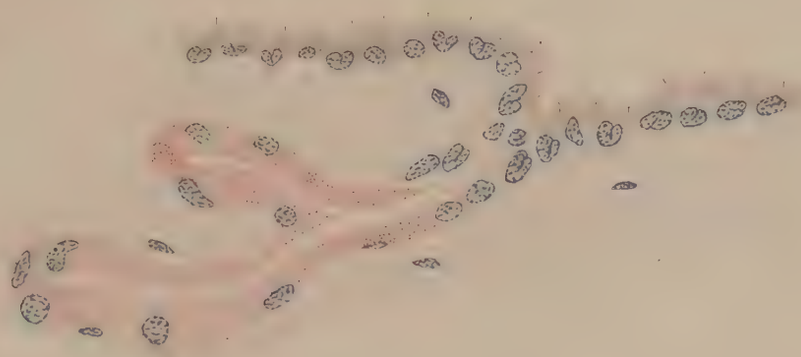

6

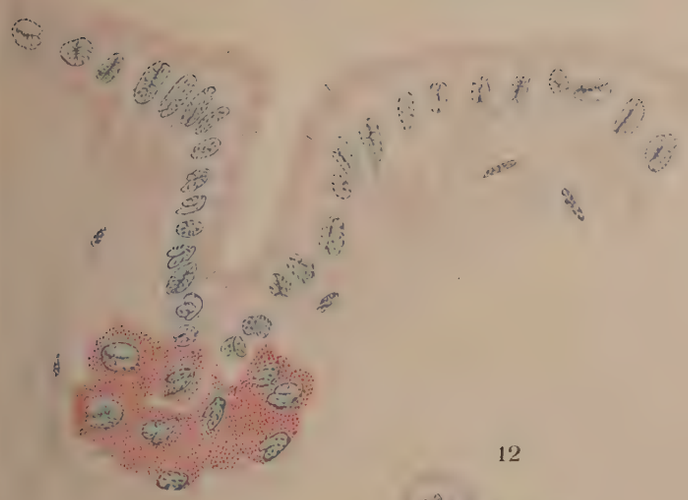

10

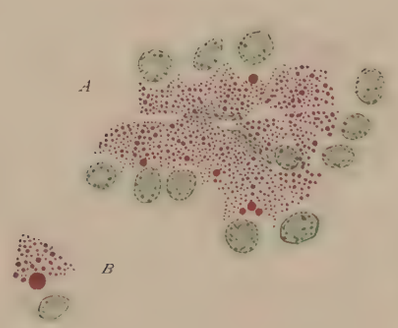

9

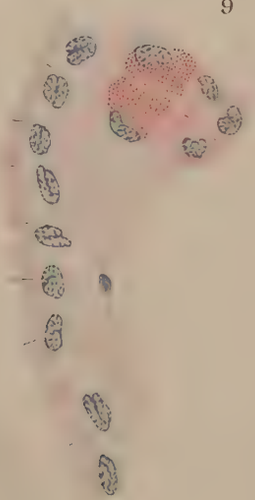

12

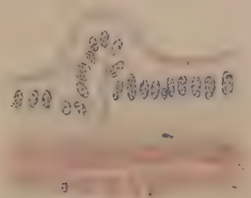

13



ESTIF
STROSTOMUS BAIRDI

Firenze, Lit. A. Ruffoni, Piazza S. Croce 20

LÉGENDE DE LA PLANCHE VIII

Squelette et myologie de Gastrostomus Bairdi *(fig. 1 à 16).*

Pages

Fig. 1. Le crâne, face ventrale × 7.5 54

— 2. Le crâne, face dorsale × 7,5..... 54

A, alisphenoideum ; *B*, basisphenoideum ; *E*, ethmoidale (mediale) ; *EL*, ethmoidale laterale ; *F*, frontale ; *H*, hyomandibulare ; *L*, occipitale laterale ; *N*, nasale ; *O*, occipitale (basioccipitale) ; *Op.* opisthooticum ; *Or*, orbitosphenoideum ; *P*, prooticum ; *Pa*, parietale ; *s*, sphenoticum ; *V*, vomer.

— 3. Le crâne et les deux premières vertèbres du côté latéral. 54

Photographie, × environ 3,5.

— 4, 5. Les vertèbres, × environ 4..... 58

n, neurapophyses ; *h*, hémapophyses ; *l*, lamelles triangulaires.

— 6. Photographie du crâne avec le suspenseur du côté ventral × 1 56

H, hyomandibulare ; *l*, ligamentum cranio-maxillare ; *Md*, mandibula ; *Mx*, maxilla, *Q*, quadratum ; *F. S*, musculus depressor mandibulæ ; *F. m*, levator mandibulæ.

— 7. La tête vue du côté ventral, × environ 2..... 55

a, *b*, *c*, musculus levator mandibulæ (coupé) ; *M. A*, musculi adductores hyomandibularis.

— 8. La tête avec le suspenseur. La peau est écartée, les muscles sont visibles, × 1,3 57

ar, articulatio quadrato-mandibularis ; *hb*, hyomandibulare ; *lg*, ligamentum cranio-maxillare ; *md*, mandibula ; *mx*, maxilla ; *mt*, musculus transversus capitis ; *m. r. c*, m. rectus capitis posticus ; *m. t. s*, m. depressor mandibulæ ; *m. t. i*, musculus levator mandibulæ ; *v. d*, muscles du tronc ; *t*, tendon du m. levator mandibulæ ; *qu*, quadratum.

— 9. La tête vue du côté dorsal, × environ 2,3..... 55

L, ligamentum cranio-maxillare ; *M*, maxilla ; *F*, musculus levator mandibulæ ; *R*, cavité buccale.

— 10. Musculature cranio-mandibulaire (grossie)..... 56

A, musculus levator mandibulæ ; *D*, troisième tête du m. levator mandibulæ ; *F*, maxilla ; *H*, hyomandibulare ; *L. M*, depressor mandibulæ ; *L*, ligamentum musculi depressoris mandibulæ ; *M*, capsule articulaire quadrato-hyomandibulaire ; *Q*, quadratum ; *R*, mandibula ; *W*, branche musculaire du m. levator mandibulæ et *W'*, son ligament.

1

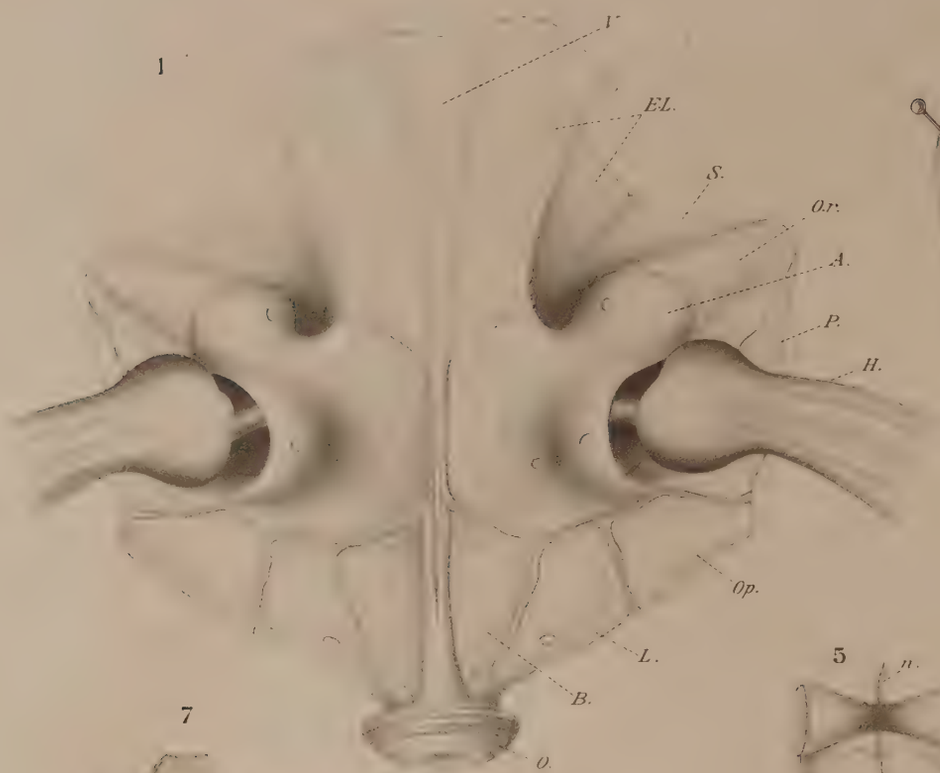

6

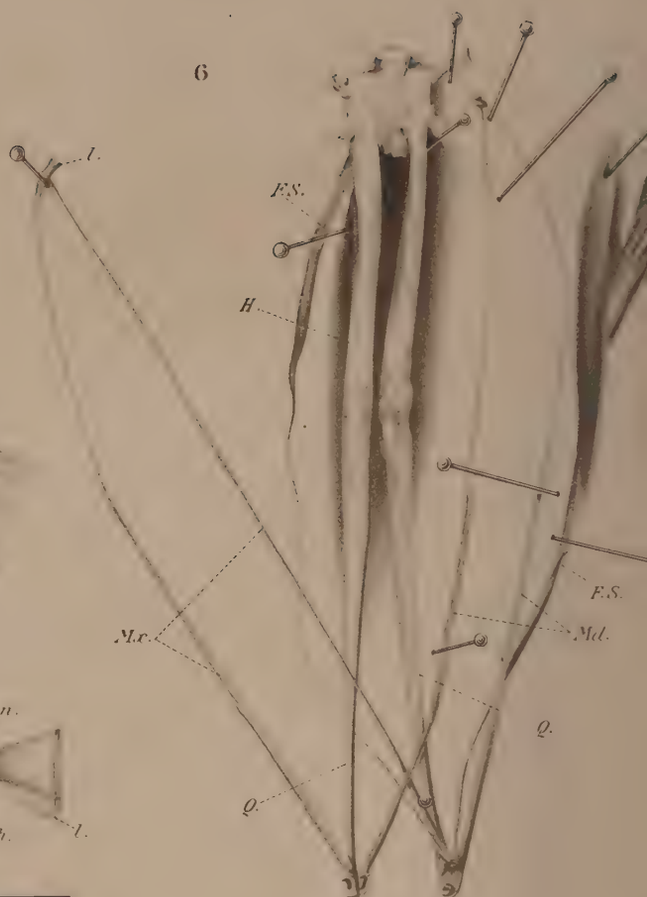

5

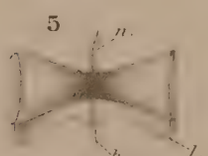

7

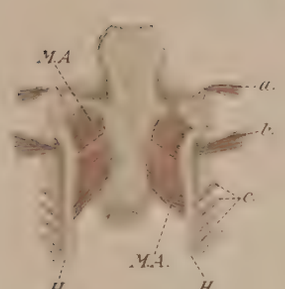

3

4



2

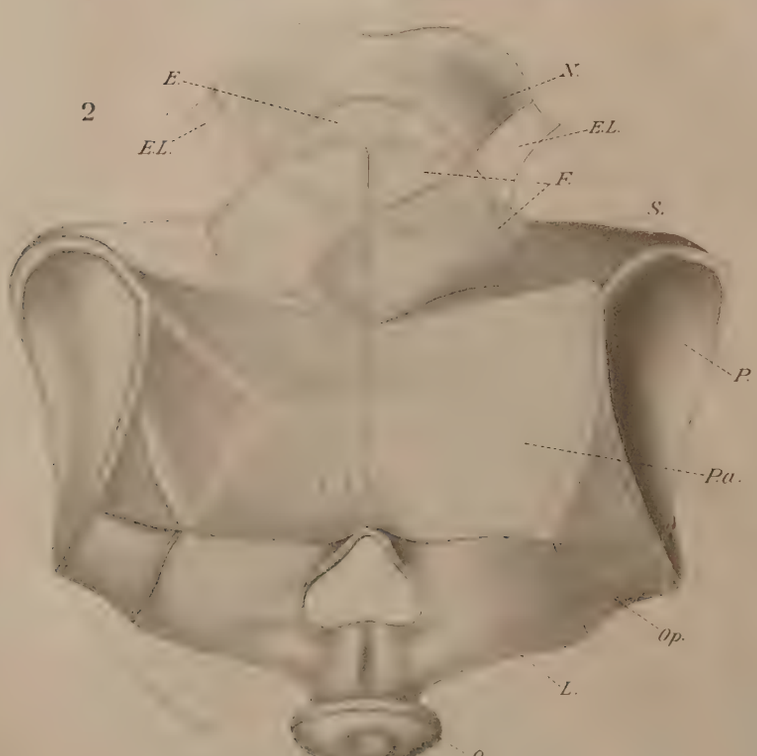

16

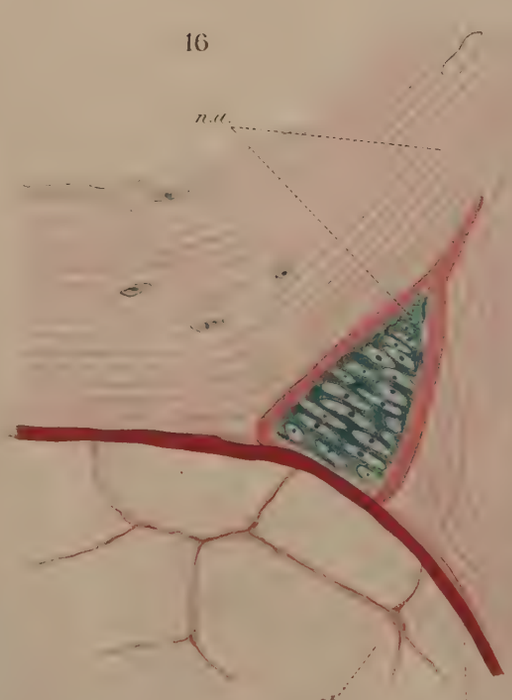

J.Nusbaum-Hilarowicz del.,pinx.,phot.

SQUELE

1-17 GAST





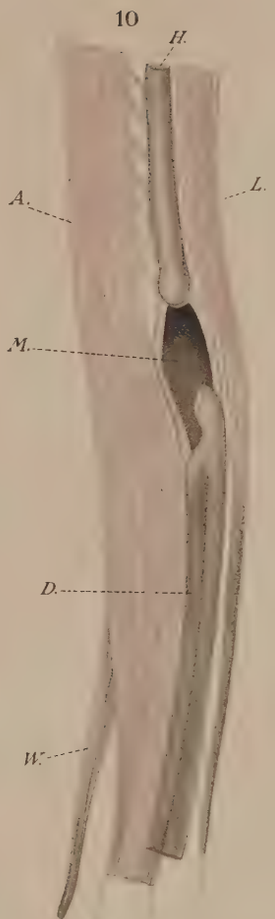

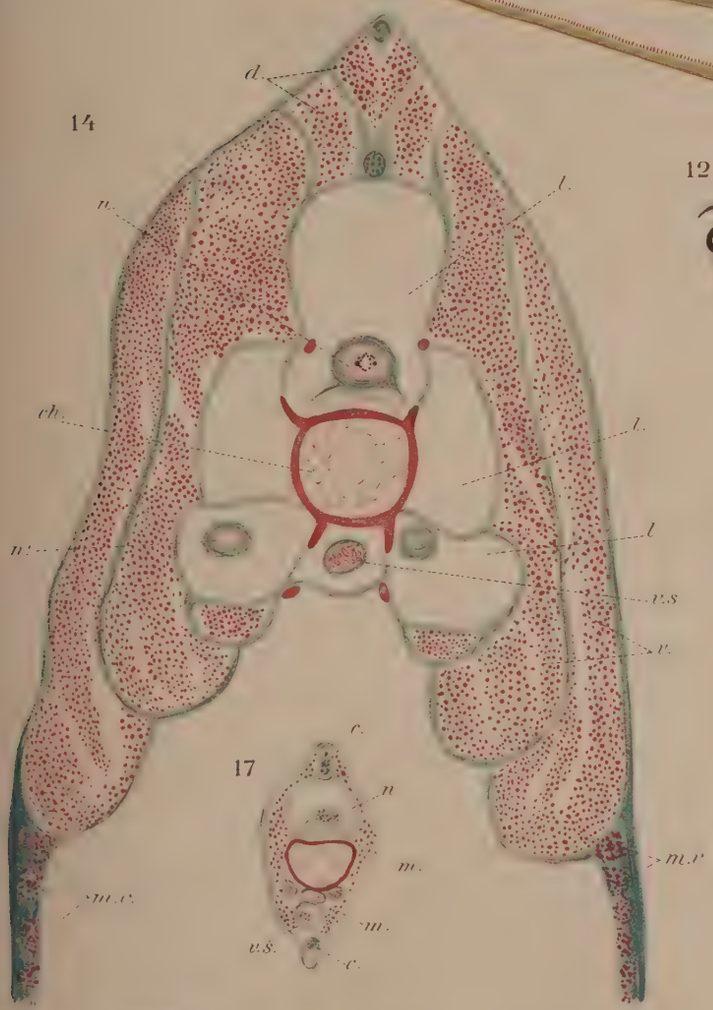

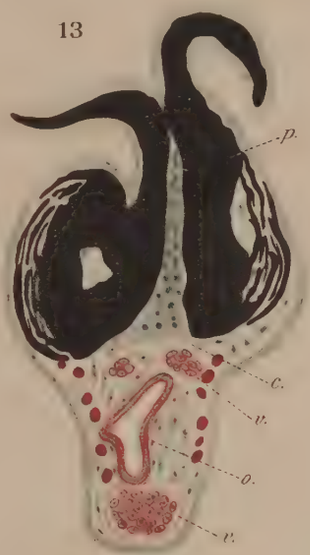

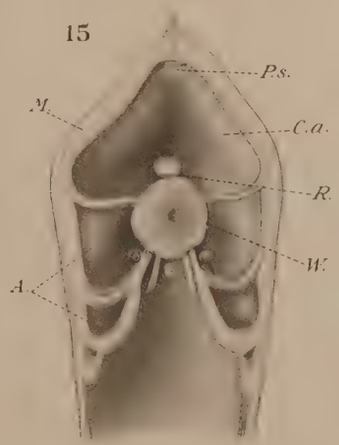

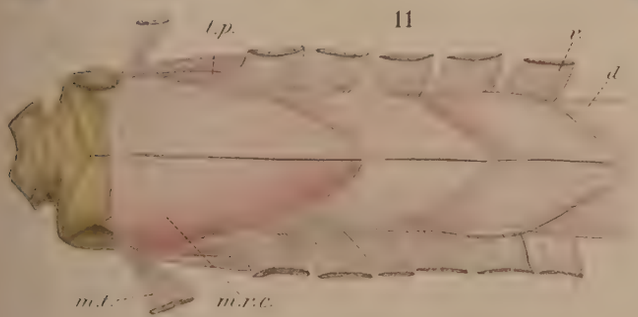

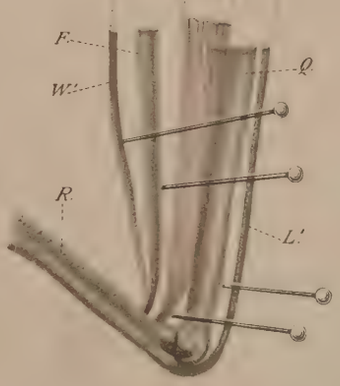

MYOLOGIE
MUS BAIRDI

LÉGENDE DE LA PLANCHE VIII (suite)

Pages

Fig. 11. La tête, la musculature de celle-ci et de la colonne vertébrale vue du côté dorsal, × environ 2..... 61

m. t, musculus transversus capitis (coupé) ; *m. r. c*, m. rectus capitis posticus ; *t. p*, m. depressor mandibulæ ; *d. v*, muscles du tronc (dorsaux et ventraux).

— 12, 13. Coupes transversales par l'organe de l'extrémité de la queue..... 58

c, cartilage ; *o*, prolongement de la colonne vertébrale ; *v*, vaisseaux sanguins ; *p*, pigment. Fig. 12, coupe d'une région plus antérieure, fig. 13, coupe d'une région plus postérieure. (Fig. 12, Oc. 4. Sa_2 Zeiss. Fig. 13, Oc. 2, S. hom. imm. 2 mm. Zeiss).

— 14 et 17. Coupes transversales par le tronc. Fig. 14, dans la région antérieure du corps ; fig. 17, dans la région de la queue. 63

d. v, *v' m*, muscles longitudinaux ; *ch*, corde dorsale ; *n*, moelle épinière ; *n'*, troncs nerveux ; *c*, cartilage ; *v. s*, vaisseaux sanguins ; *l*, cavités lymphatiques. (Oc. 4. Sa_2 Zeiss).

— 15. Le tronc coupé transversalement (région moyenne du corps) × 6..... 63

m, muscles ; *Ps*, processus spinosus ; *c. a*, canalis vertebralis ; *W*, vertèbres ; *R*, moelle épinière ; *A*, cavités lymphatiques.

— 16. Partie d'une coupe transversale par la colonne vertébrale. 63

e, elastica chordæ ; *ch*, tissu de la corde dorsale ; *n. a*, neurapophyse. (bleu cartilage, rouge tissu osseux). (Oc. 4. S. hom. imm. 2 mm. Zeiss).

LÉGENDE DE LA PLANCHE IX

Système nerveux et organes respiratoires de Gastrostomus Bairdi *(fig. 1 à 22).*

Pages

Fig. 1. Nerfs crâniens (le cerveau et les contours du crâne sont marqués) × 7,5 69

o, nervus olfactorius ; ***P***. n, opticus ; ***B***, n, oculomotorius ; ***D***, Trois branches du n. trijumeau ; ***R***, ramus maxillaris trigemini ; ***A***, n. acusticus ; ***F***, n. facialis ; ***M***, ramus mandibularis trigemini ; ***W***, n. vagus.

— 2 à 5. Cerveau vu du côté dorsal (2), du côté ventral (3) et du côté latéral (5) ; coupe sagittale (4) par le cerveau, × environ 9-10 69

L, lobi olfactorii ; *o*, n. optici, 1, telencephalon ; 2, diencephalon ; 3, mesencephalon ; ***H***, hypophyse ; 4, metencephalon ; 5, myencephalon.

— 6 à 11. Coupes transversales par diverses parties du cerveau (voir le texte) 69

(Oc. 2. S. AA. Zeiss).

— 12. Coupe transversale par la glande thyroïde 68

I, vésicules glandulaires ; ***G***, vaisseaux sanguins. (Oc. 6. S. 16 mm. Ap. O_2. 30. Zeiss).

— 13. Branchies (*B*) et fentes branchiales (*O*) internes, × environ 8 64

— 14. Coupe transversale par la lamelle branchiale 66

p, cellules qui forment les parois des capillaires sanguins (Pilasterzellen) ; ***e***, ***i***, couche épithéliale externe et interne ; ***c***, cellules de tissu conjonctif. (Oc. 8. S. hom. imm. 2 mm. Zeiss).

— 15. *Gastrostomus* avec la cavité branchiale ouverte, préparée, × 1 65

K, branchies ; ***K. O***, fente branchiale externe ; ***A***, œil.

— 16, 17. Coupes transversales par la cavité branchiale 65

Microphotographies. × *environ 13.* ***b***, branchies, ***a***, arc branchial (cartilagineux) ; ***s***, fente branchiale interne ; ***ph***, pharynx ; ***s***, sphincter.

— 18. Coupe transversale par la cavité branchiale 66

d, diverticule du pharynx ; ***K***, branchies ; ***m***, muscles ; ***p***, paroi externe de la cavité branchiale ; ***p'***, paroi externe du diverticule pharyngien ; ***o***, partie d'une fente branchiale interne ; ***t***, thyroïde. (Oc. 2. S. a_2 Zeiss).

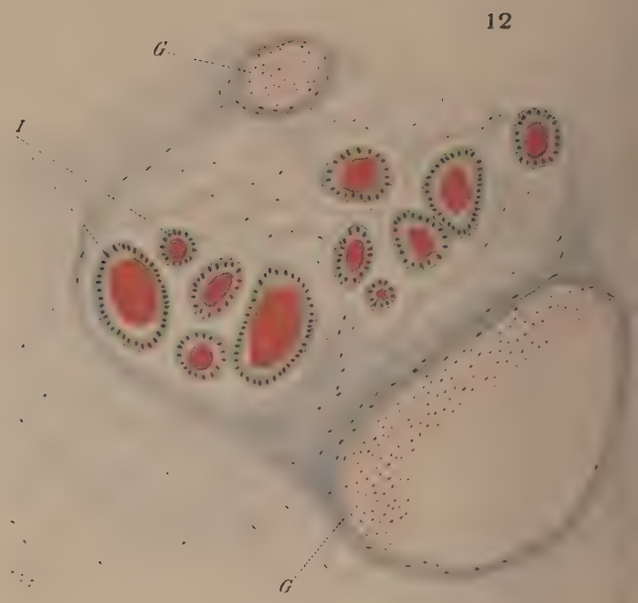

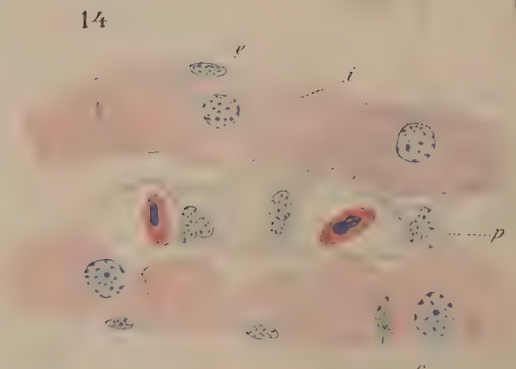







J Nusbaum-Hilarowicz del.,pinx.,phot.

6

7

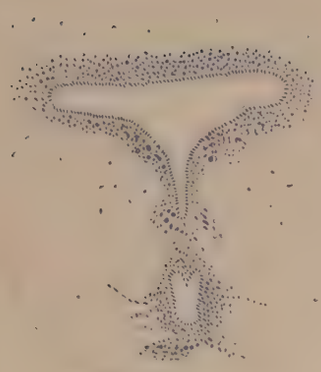

8

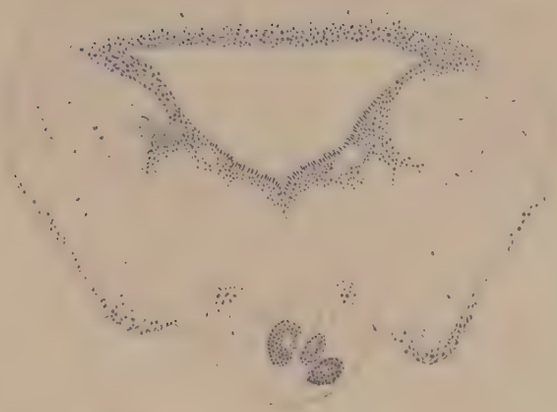

9

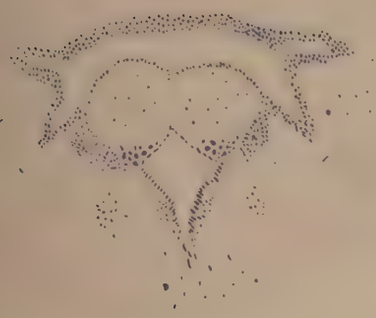

11

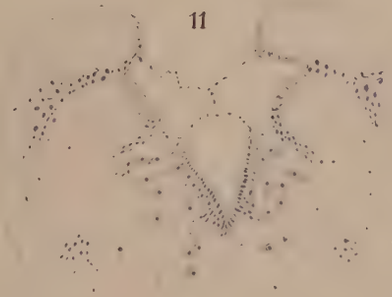

10

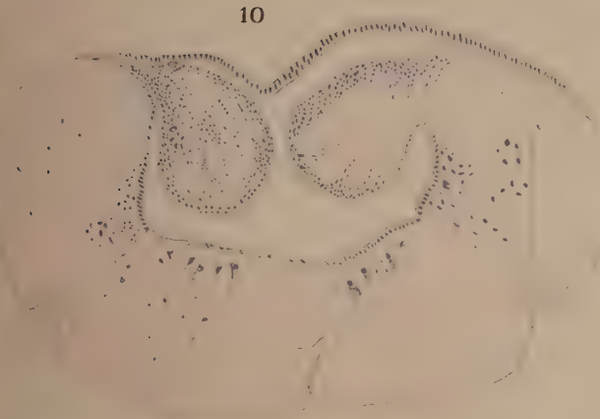

18

19

16

17

20

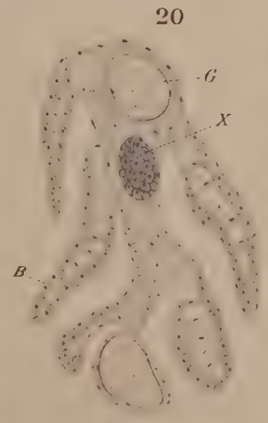

21

22

US BAIRDI

S ET SYSTÈME NERVEUX

Firenze Lit. A. Ruffoni, Piazza S. Croce 20

LÉGENDE DE LA PLANCHE IX (suite)

Pages

Fig. 19 à 21. Coupes longitudinales (19) et transversales (20-21) par le tronc branchial principal..... 65

B, lamelle branchiale ; *X*, cartilage central ; *G*, vaisseaux sanguins. Fig. 20, près de la base, fig. 21, près du sommet. (Oc. 2. S. 16 mm. Ap. 0,30. Zeiss).

— 22. Photographie de branchies (de profil et un peu de face), $\times 4{,}5$..... 64

LÉGENDE DE LA PLANCHE X

Organes sexuels féminins du Gastrostomus Bairdi *(fig. 1 à 4)*,
lamelle branchiale de Cyema atrum *(fig. 11)*,
canal digestif de Cyema atrum *(fig. 5 à 10) et de* Gonostoma grande *(fig. 12 à 18)*.

Pages

Fig. 1. Coupe transversale par une petite partie d'ovaire du *Gastrostomus* 71

œ, œuf ; *e. f*, épithélium folliculaire ; *ee*, épithélium externe de la paroi ovarienne ; *e. i*, épithélium interne de la paroi ovarienne ; *v*, vaisseau sanguin. (Oc. 4. S. hom. imm. 2 mm. Zeiss).

— 2. Coupe transversale par la partie dorsale du corps de *Gastrostomus* 72

e, *estomac* ; *i*, intestin ; *f*, foie ; *m*, muscle impair longitudinal ; *m. s*, mésentère ; *o*, ovaire ; *p*, paroi du corps ; *r*, rein. (Oc. 2. Sa_1 Zeiss).

— 3. Coupe transversale par l'oviducte d'un jeune exemplaire de *Gastrostomus*..... 72

Coloration par l'hématoxyline de Delafield et Van Gieson. *e*, épithélium ; *t. c*, tissu conjonctif ; *c*, capillaires. (Oc. 4. S. DD. Zeiss).

— 4. Les organes sexuels féminins de *Gastrostomus* (individu long de 51 cm.) × 1 72

e, ovaire ; *od*, oviducte ; *r*, rectum ; *p*, peau.

— 5, 6. Coupes transversales par l'estomac (5) et le duodénum (6) de *Cyema atrum*..... 75

g, glandes stomacales ; *m. l*, muscles longitudinaux ; *m. c*, muscles circulaires. (Oc. 2. S. AA. Zeiss).

— 7. Coupe longitudinale par la paroi œsophagienne de *Cyema atrum*..... 75

gm, glandes muqueuses ; *g. s*, glandes séreuses ; *s. c*, stratum compactum ; *m. l*, muscles longitudinaux ; *m. c*, muscles circulaires. (Oc. 3-4 S. DD. Zeiss).

— 8. Coupe longitudinale par la paroi intestinale de *Cyema atrum* 76

(Oc. comp. 8, S. hom. imm. 2 mm. Zeiss).

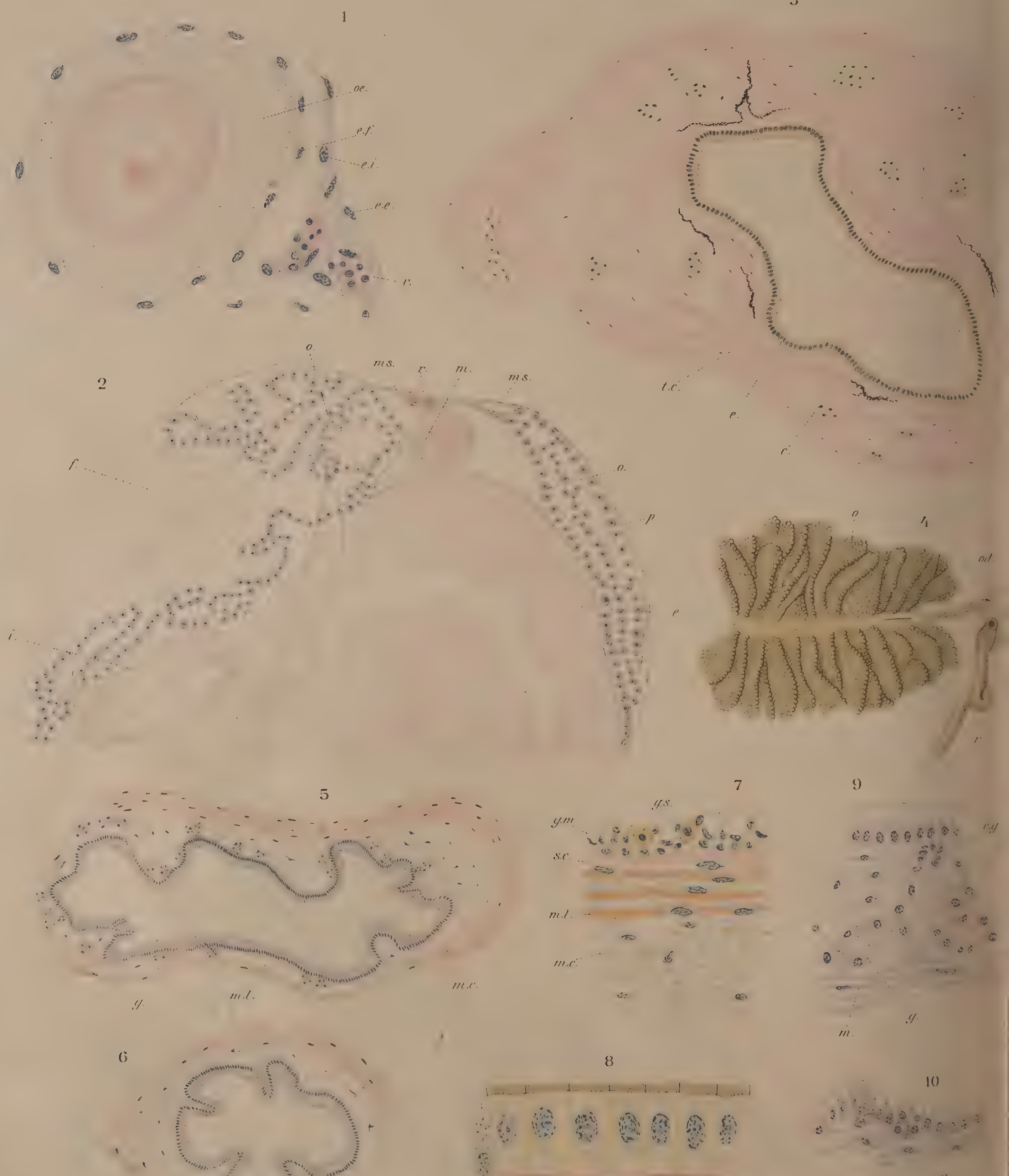

ORGANES SEXUELS FÉMIN

1-4 GASTROSTOMUS BAIRDI. 5-11 (CY

12



14

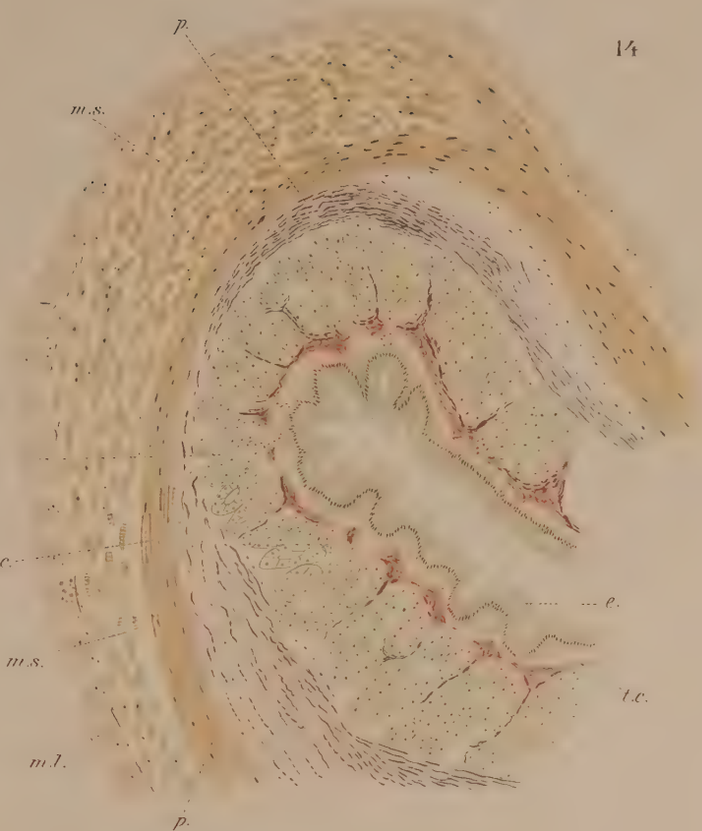

15

11

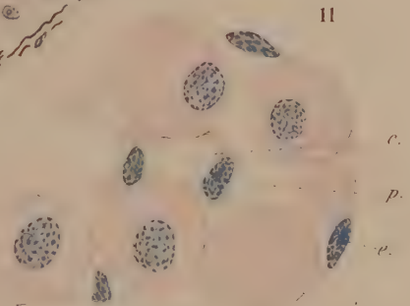

18

13

17

16

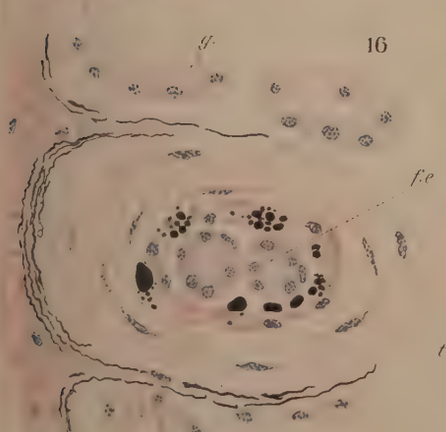

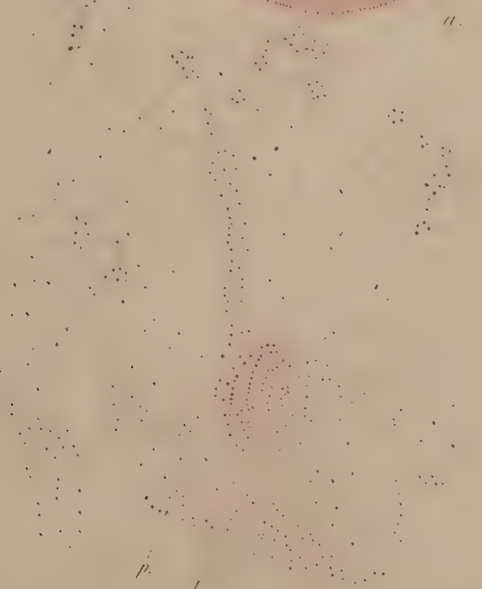

BRANCHIES, CANAL DIGESTIF
SPECTRUM. 12-18 GONOSTOMA GRANDE.

Firenze, Lit. A. Ruffoni, Piazza S. Croce 20

LÉGENDE DE LA PLANCHE X (suite)

Pages

Fig. 9, 10. Coupes longitudinales, par la paroi stomacale (9, région plus antérieure, 10, région plus postérieure) de *Cyema atrum*..... 76

m, fibres musculaires ; *g*, glandes stomacales ; *c. g*, conduit glandulaire. (Oc. 2. S. DD. Zeiss).

— 11. Coupe transversale par une partie de la lamelle branchiale de *Cyema atrum*.....

e, épithélium externe ; *i*, épithélium interne ; *p*, Pilasterzellen ; *c*, capillaire sanguin. (Oc. 2. S. DD. Zeiss).

— 12. Coupe transversale par la paroi œsophagienne de *Gonostoma grande*..... 78

e, épithélium ; *s. c*, stratum compactum ; *m. c*, muscles circulaires et obliques. (O. 2. S. DD. Zeiss).

— 13. Passage de l'épithélium formé de plusieurs couches cellulaires en un épithélium formé d'une seule couche ; œsophage de *Gonostoma grande*..... 79

(Oc. 6. S. hom. imm. 2 mm. Zeiss).

— 14. Coupe transversale par la partie gauche de l'estomac de *Gonostoma grande* 80

Coloration par l'hématoxyline de Delafield et Van Gieson. *e*, épithélium ; *t. c*, tissu conjonctif compact sous-épithélial ; *g*, glandes stomacales ; *p*, pigment ; *m. s*, muscles striés ; *m. c*, muscles circulaires lisses ; *m. l*, muscles longitudinaux lisses. (Oc. comp. 8, S. AA. Zeiss).

— 15. Coupe transversale par un groupe de glandes stomacales de *Gonostoma grande*..... 80

c. h, cellules épithéliales très hautes ; *e*, *t*, *c*, épaississement formé de tissu conjonctif fibrillaire sous-épithélial ; *mm*, fibres de la muscularis mucosæ ; *c*, conduit de la glande stomacale ; *gl*, parties sécrétoires de glandes stomacales ; *v*, capillaires sanguins ; *p*, pigment. (Oc. comp. 8. S. DD. Zeiss).

— 16. Partie d'une coupe transversale par le tissu conjonctif fibrillaire sous-épithélial et les glandes stomacales environnantes de *Gonostoma grande,* avec une formation énigmatique *(f. e.)*, probablement un parasite, muni d'une capsule formée de tissu conjonctif fibrillaire (*t.*).. 81

m, fibres musculaires dans le tissu conjonctif fibrillaire sous-épithélial. (Oc. comp. 8. S. DD. Zeiss).

— 17, 18. Coupe transversale par le pancréas de *Gonostoma grande*. 81

a, appendice pylorique ; *p*, tissu pancréatique ; *L*, cordons épithéliaux de Langerhans. (Fig. 17. Oc. 4. S. hom. imm. 2 mm. Zeiss ; Fig. 18. Oc. 8. S. AA. Zeiss).

LÉGENDE DE LA PLANCHE XI

Organes photodotiques de Stomias boa *(fig. 1 à 10)* ;
l'épithélium externe de la peau manque partout.

Pages

Fig. 1. Coupe longitudinale par le renflement terminal, par une partie du pédoncule (tige) et par les parties basales de deux filaments terminaux du barbillon de *Stomias*.... 86

Coloration par l'hématoxyline et l'éosine. *c*, corium ; *f*, filament terminal ; *n*, nerf ; *g*, glande principale du renflement terminal ; *g'*, glandes du pédoncule ; *g''* glandes des filaments terminaux ; *p*, pigment ; *v*, vaisseaux sanguins. (Oc. 8. S. AA. Zeiss).

— 2. Partie d'une coupe transversale par le renflement terminal du barbillon de *Stomias*..... 87

Coloration par l'hématoxyline ferrique de Heidenhain et l'éosine. *e*, épithélium de la glande principale ; *n*, nerf ; *v*, vaisseau sanguin dans le tissu conjonctif fibrillaire en dehors de la glande ; *t*, tissu conjonctif fibrillaire avec les nerfs et vaisseaux sanguins au centre de la glande. (Oc. 4. S. hom. imm. 2 mm. Zeiss).

— 3. Coupe longitudinale par une partie du pédoncule (tige) du barbillon de *Stomias*..... 87

Coloration par l'hématoxyline et l'éosine. *g*, glande principale du renflement terminal ; *g'*, glandes du pédoncule ; *n*, nerf ; *v*, vaisseau sanguin. (Oc. 2. S. AA. Zeiss).

— 4. Coupe transversale par un seul filament terminal du barbillon de *Stomias*..... 89

Coloration par le triacide d'Ehrlich-Biondi-Heidenhain. *g*, glande ; *n*, nerf ; *v*, vaisseau sanguin. (Oc. 8, S. AA. Zeiss).

— 5. Partie d'une coupe transversale par les glandes du pédoncule (tige) du barbillon de *Stomias*..... 88

Coloration par le triacide d'Ehrlich-Biondi-Heindenhain ; *g*, parties de glandes ; *s*, cloisons dans le corium ; *n*, nerf ; *v*, vaisseau sanguin (capillaire). (Oc. 8. S. hom. imm. 2 mm Zeiss).

— 6. Coupe transversale par les glandes du filament terminal du barbillon de *Stomias*..... 87

Coloration par le triacide d'Ehrlich-Biondi-Heidenhain. *g*, glande ; *s*, cloisons dans le corium ; *n*, nerf ; *p*, pigment. (Oc. 8. S. hom. imm. 2 mm. Zeiss).

1

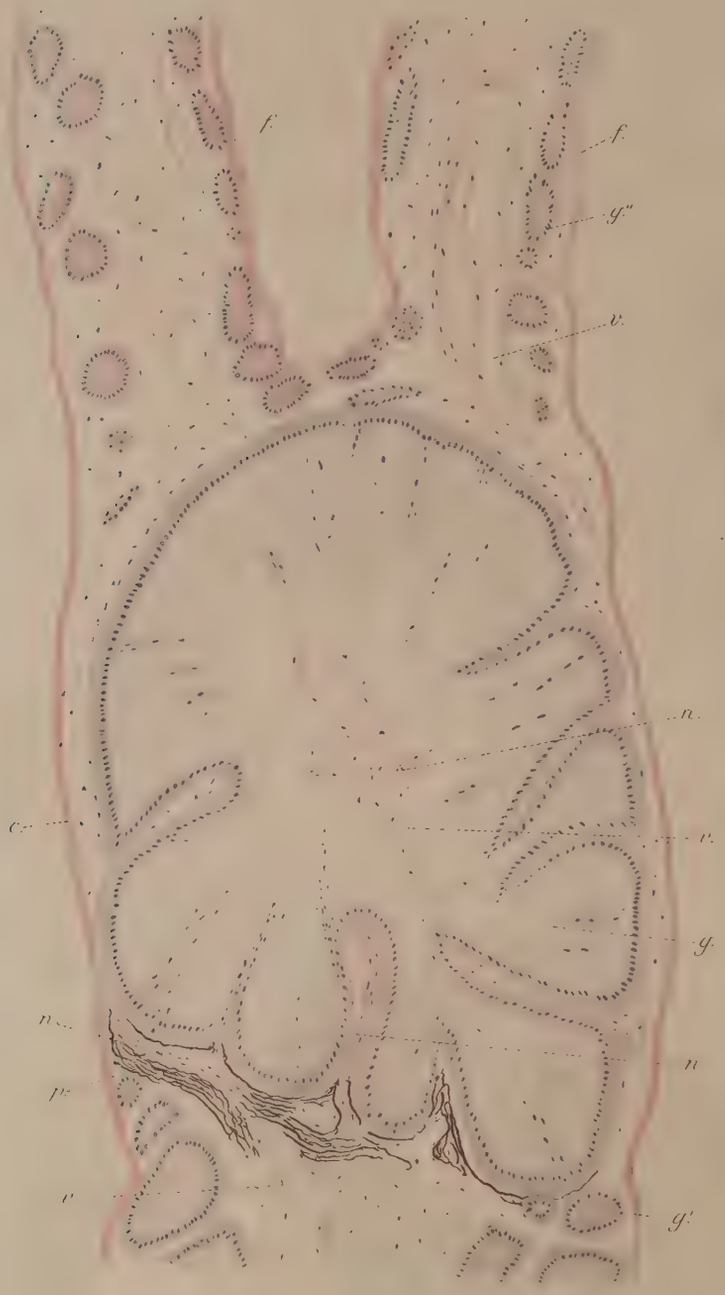

5

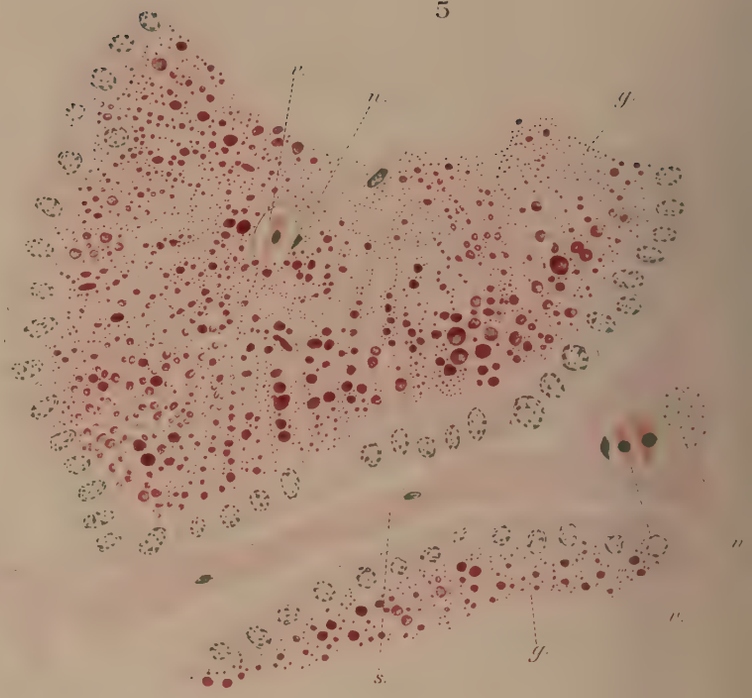

4

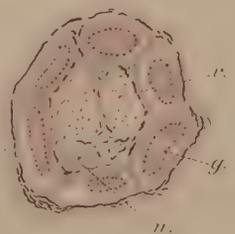



2

J Nusbaum-Hilarowicz del et pinx

6

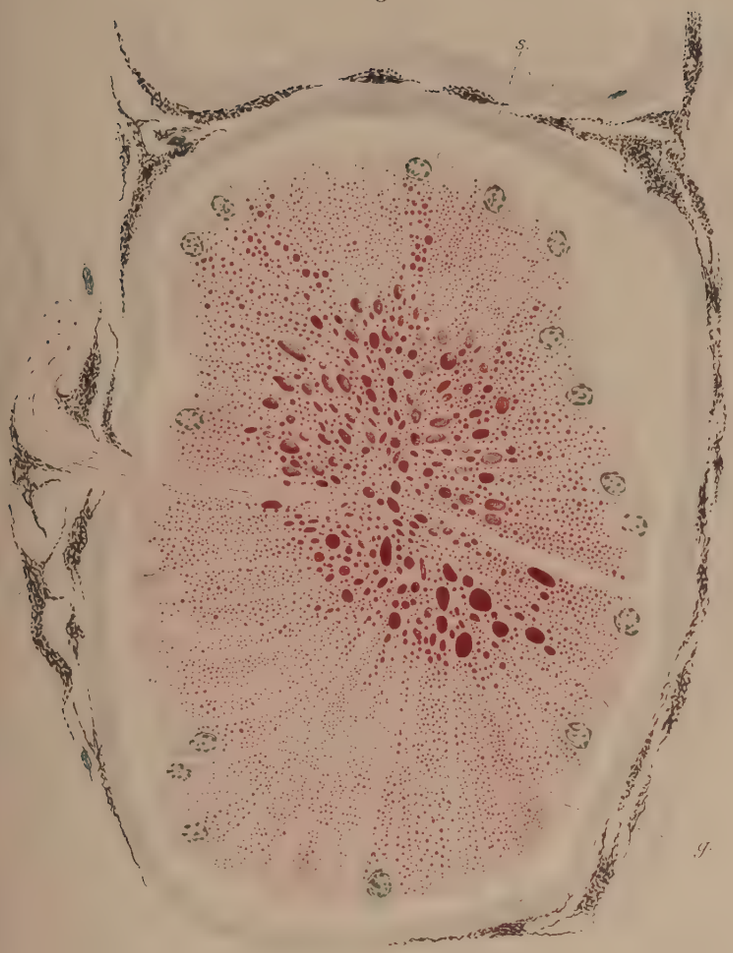

7

9

8

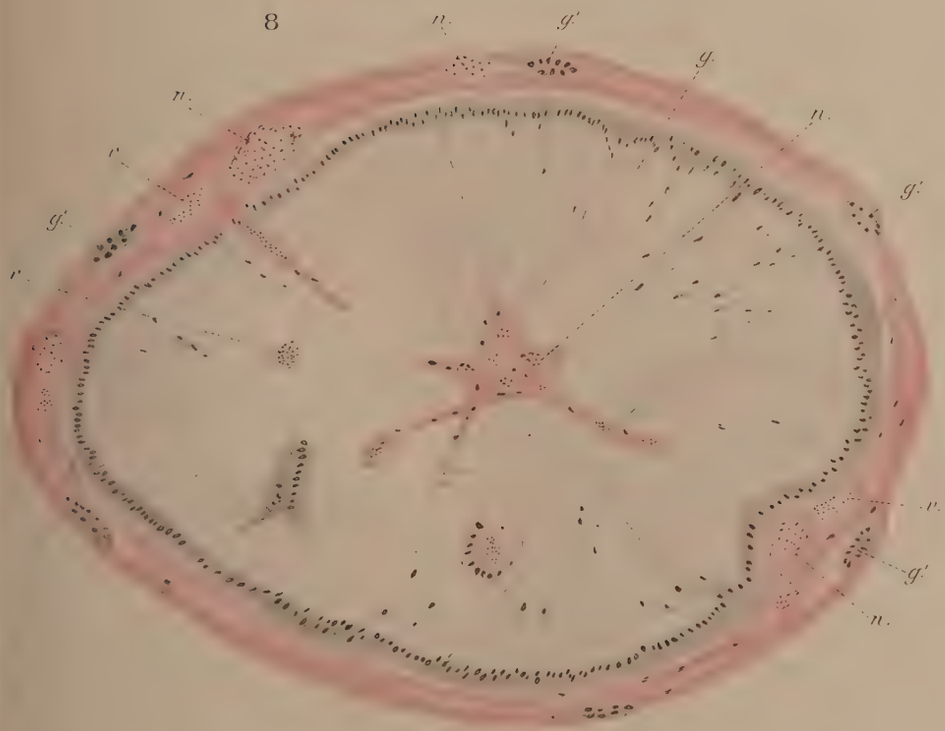

10



Firenze Lit. A. Ruffoni. Piazza S. Croce 20

ES DE STOMIAS BOA

LÉGENDE DE LA PLANCHE XI (suite)

Pages

Fig. 7. Coupe transversale par la partie centrale du pédoncule (tige) du barbillon de *Stomias*..... 87

Coloration par le triacide d'Ehrlich-Biondi-Heidenhain. *c*, corium ; *g*, glande ; *n*, nerf ; *p*, nerf et vaisseau sanguin pénétrant dans chaque glande ; *s*, cloisons dans le corium. (Oc. 8. S. AA. Zeiss).

— 8. Coupe transversale par le renflement terminal du barbillon de *Stomias*..... 87

Coloration par l'hématoxyline ferrique de Heidenhain et l'éosine. *gg'*, glandes ; *n*, nerf ; *v*, vaisseaux sanguins ; le tissu conjonctif fibrillaire est rouge. (Oc. 2. S. DD. Zeiss).

— 9. Partie d'une coupe longitudinale par le tissu pseudo-cartilagineux dans la partie basale du pédoncule du barbillon de *Stomias*..... 87

Coloration par l'hématoxyline et l'éosine. (Oc. 2. S. hom. imm. 2 mm. Zeiss).

— 10. Deux vaisseaux sanguins (coupés) avec une partie de tissu conjonctif fibrillaire lâche, dans le pédoncule du barbillon de *Stomias*..... 87

Coloration par la résorcine-fuchsine de Weigert (les fibrilles élastiques sont colorées en violet-noirâtre). *e*, érythrocytes. (Oc. 8, S. hom. imm. 2 mm. Zeiss).

LÉGENDE DE LA PLANCHE XII

Organes photodotiques de Stomias boa *(fig. 1 à 6, 8 à 11)*
et de Photostomias Guernei *(fig. 7)*.

Pages

Fig. 1. Coupe par l'organe photodotique en forme de bouteille, de la ligne ventrale du tronc chez *Stomias*..... 91
c, cellules centrales du cristallin (lentille); *g*, corps gélatineux; *gl*, cellules glandulaires; *p*, pigment; *s*, cloisons; *r*, réflecteur; *t. c*, tissu conjonctif. (Oc. 4. S. C. Zeiss).

— 2. Coupe par l'organe photodotique en forme de bouteille de la ligne ventro-latérale du tronc chez *Stomias*..... 93
Signification des lettres comme dans la fig. 1 (Oc. 4. S. C. Zeiss).

— 3 à 6. Coupes par les organes photodotiques caliciformes chez *Stomias*..... 93
c, cellules centrales; *gl*, cellules glandulaires (Oc. 4. S. DD. Zeiss).

— 7. Coupe par l'organe photodotique en forme de bouteille de la ligne latéro-ventrale du tronc, chez *Photostomias Guernei*..... 94
c, cellules centrales; *g*, corps gélatineux; *gl*, cellules glandulaires; *l*, cristallin; *r*, réflecteur. (Oc. 8. S. DD. Zeiss).

— 8. Cellules glandulaires d'organe photodotique de la ligne ventro-latérale chez *Stomias*..... 91
Coloration par le triacide d'Ehrlich-Biondi-Heidenhain. (Oc. 8. S. hom. imm. 2 mm. Zeiss).

— 9. Cellules périphériques du cristallin d'organe photodotique de la ligne ventrale chez *Stomias*..... 92
(Oc. 8. S. hom. imm. 2 mm. Zeiss).

— 10. Cellules centrales du cristallin d'organe photodotique de la ligne ventrale chez *Stomias*..... 92
(Oc. 8. S. hom. imm. 2 mm. Zeiss).

— 11. La tête du *Stomias boa*, × 2..... 84

J. Nusbaum-Hilarowicz del. et pinx.

ORGANES
1-6, 8-11 STOMIAS BOA

8

9

11

10

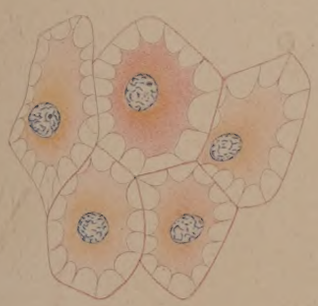

6

4

5

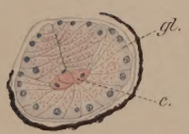

O OTIQUES
OSTOMIAS GUERNEI

Firenze, Lit. A. Ruffoni, Piazza S. Croce 20